الشريحة الشظوية الحرة لترميم ضياعات الطرف العلوي المركبة التلية للرض
–أكثر من طائر بحجر واحد –

معن العيسمي*

الملخص

خلفية البحث وهدفه: أدّى التطور الأخير في استخدام الشرائح الحرة المركبة للترميم إلى ابتكار طرائق موثوق بها لترميم الضياعات المركبة.

حسنت الشريحة الشظوية العظمية الجلدية الحاجزية الحرة من تدبير الضياع المركب في العظم والأنسجة الرخوة التالية للرض في الطرف العلوي.

لدى هذه الشريحة كمون لإمكانية الوصول إلى أكثر من هدف في عمل جرحي واحد.

هدفنا في هذه الدراسة معرفة ماهية الأهداف الممكن تحقيقها باستخدام هذه الشريحة.

مواد البحث وطرائقه: استخرجت نتائجنا من خمس حالات، جميعها لديها ضياعات مادية عظمية وأنسجة رخوة مركبة بالطرف العلوي تالية للرضوض.

رُقِّمَتِ الضياعات جميعها باستخدام الشريحة العظمية الجلدية الحاجزية الحرة الشظوية .

أجريت مفاغره ثانية بعيدة بين نهايتي الشريانين لتجنب ظاهرة القرع Tapping phenomenon

النتائج: كانت الشرائح جميعها ناجحة. حالة واحدة حدث لديها قصور في المفاغره الوريدية. جرى تجنب ظهرة القرع، والحفاظ على استمرارية الأوعية الرئيسة. تَحَقَّقَ أكثر من هدف ترميمي.

الاستنتاج: تشكل الشريحة الشظوية العظمية الجلدية الحاجزية خيارات ممتازة لترميم الضياعات المركبة الرضية في الطرف العلوي. يمكن لهذه الشريحة أن تحقق أكثر من هدف في جراحة واحدة. المفاغره الثانية البعيدة بين الشريانين تجنب حدوث ظاهرة القرع، على استمرارية الأوعية الرئيسة.

كلمات مفتاحية: الشريحة الشظوية – الحرة – الشريان الكعبري– ظاهرة القرع.

* مدرس– قسم الجراحة التجميلية– كلية الطب البشري – جامعة دمشق.

Free Fibular Flap for Reconstruction of Post Traumatic Upper Limb Composite Defects
More than a Bird with One Stone –

Maen Al Aissami*

Abstract

Background &Objective: Recent advances in free flaps composite reconstruction resulted in reliable methods for restoration of composite defects. Free vascularized fibula as (osteo-septo-cutaneous flap) has dramatically improved the management of long bone and composite defect due to trauma to upper limb. This flap has the potential to achieve more than one goal in one operation. What could be achieved using this flap?

Materials & Methods: We looked at our results in five cases. All cases had composite (bone, soft tissue) defects at upper limb following trauma. All defects were reconstructed with free osteo-septo-cutaneous fibula flap. Second end to end anastomosis was performed to avoid tapping phenomena.

Results: All flaps were successful. One case of venous anastomoses insufficiency. Tapping phenomena was avoided and continuity of main artery was maintained. More than one reconstructive goal was achieved.

Conclusions: Free fibula oseo-septo-cutaneous flap is an excellent choice for the reconstruction of composite defects in post-traumatic upper limb. It achieved more than one goal in one operation. Second end to end arterial anastomosis avoids tapping phenomena, and maintains continuity of main vessel.

key words : Fibular Flap, Free, Radial Artery, Tapping Phenomenon.

* Ass. Department of surgery-Faculty of Medicine,Damascus University.

خلفية البحث وهدفه: تعرض الضياعات المادية المركبة الواسعة التالية للرضوض في الطرف العلوي تحدياً كبيراً لجراح الترميم.

تشمل هذه الضياعات في– معظم الأحيان– درجات متفاوتة من الضياع في العظم والأنسجة الرخوة والأوعية.

يسعى جراح الترميم دوماً إلى تعويض الأنسجة الضائعة بالنوعية نفسها من الأنسجة جيدة التروية، وهذا يشكل صعوبة بالغة في حال وجود الضياعات في أنواع مختلفة من الأنسجة، إذْ إنَّ الضياعات المركبة الواسعة في الطرف العلوي تحتم تأمين أنسجة جيدة التروية متنوعة النوعية لتامين تعويض الضياعات في العظم والأنسجة الرخوة والأوعية المفقودة.

تعددت الخيارات التي تؤمن الشرائح العظمية مع الأنسجة الرخوة أو من دونها.

كما في الشرائح المأخوذة من جانب لوح الكتف Parascapular Flaps[1] أو الشرائح المأخوذة من عظم الحرقفة والعضلات المنحرفة البطنية المرفوعة على الشريان الحرقفي المنعكس العميق DCIA[2].

هذه الشرائح تبقى قاصرة عن تعويض الضياع في الأوعية الرئيسة المستخدمة عند الترميم.

تعدُّ الشريحة الحرة المأخوذة من عظم الشظية مع شريحة جلد مرافقة من الخيارات النوعية لترميم الضياعات المادية الواسعة التالية لرضوض الطرف العلوي.

توفر هذه الشريحة العظم الطويل جيد التروية فضلاً عن شريحة جلدية مرافقة مع محور وعائي أساسي، وهو الشريان الشظوي.

إن إغلاق النهاية البعيدة للشريان الشظوي تؤدي إلى حدوث متلازمة (Tapping phenomenon) ظاهرة القرع التي تؤثر في الحالة الوعائية الحركية لجريان الدم ومن ثَمَّ تروية الشريحة المرفوعة[4].

هَدَفَتْ هذه الدراسة إلى بيان استخدام الشريحة الشظوية الحرة كشريحة عظمية جلدية حاجزية Osteo-Septo-Cutaneous Flap لترميم الضياعات المركبة في إصابات الطرف العلوي الرضية، مع إمكانية حل ظاهرة القرع (Tapping phenomenon) والإفادة من ذلك في الحفاظ على استمرارية الجريان في الأوعية المحورية الرئيسة المستخدمة كالشريان الكعبري.

الطرائق والمواد:

دُرِسَتْ عينة من خمس حالات، الحالات جميعها كان لديها ضياعات مادية مركبة في الطرف العلوي (الساعد)، في ثلاث حالات كانت الضياعات تالية لإصابة رضية تالية لحوادث مختلفة، وفي الحالتين الباقيتين كانت تالية لإصابات حربية مختلفة، كما في الجدول (1).

الحالات جميعها أجري لها نقل شريحة شظوية حرة عظمية حاجزية جلدية مع تدبير متلازمة القرع (Tapping Phenomenon) بإجراء مفاغره شريانية بعيدة .

أُجْرِيَتْ مفاغره مجهرية نهائية– نهائية من القسم القريب من الشريان الشظوي والوريد المرافقة، والقسم القريب من الشريان الكعبري، وأحد الأوردة المرافقة، كما هو موضّح في الشكل 1 والصورة 2 والصورة 3.

جدول 1 يبيّن تفصيل الحالات المشمولة ضمن الدراسة

الحالة	عمر المريض	سبب الضياع	نوع الضياع
1	37 سنة	حادث سير	عظم كعبرة 8 سم مع أنسجة رخوة متعددة
2	29 سنة	حادث عمل	عظم كعبرة 9 سم مع أنسجة رخوة متعددة
3	42 سنة	حادث سير	عظم كعبرة 9 سم مع أنسجة رخوة متعددة
4	46 سنة	انفجار (حربي)	عظم كعبرة 12 سم مع أنسجة رخوة متعددة
5	16 سنة	انفجار (حربي)	عظم كعبرة 11 سم و كسور عظم زند مع أنسجة رخوة متعددة وإصابة عصب كعبري

فـي الحـالات جميعهـا عُـوِّضَ الـضياع فـي عظـم الكعبـرة وغُطِّـيَ العظـم والـضياع فـي الأنـسجة الرخـوة بالـشريحة الجلدية الصفاقية المرافقة.

اسـتخدمت الـشريحة الجلديـة أيـضاً كمـشعر يعكـس جـودة التروية في الشريحة الشظوية المرفوعة، كما في الصورة 1.

في جميع الحالات أُجْرِيَتْ مفاغره نهائية– نهائية من النهاية البعيدة للشريان الشظوي والنهاية المقطوعة من الجزء البعيد للشريان الكعبري؛ وذلك للتخلص من ظاهرة القرع Tapping Phenomenon وإعـادة الاسـتمرارية فـي الجريـان ضـمن الشريان الكعبري كمحور أساسي للتروية في الطرف العلوي، وبذلك نكون قد أصبنا أكثر من عصفور بحجر واحد.

ثُبِّتَتِ القطـع العظمية من الشريحة الشظوية ضمن الضياع العظمي بصفائح وبراغٍ مناسبة من قبل جراحي العظمية.

صورة 1

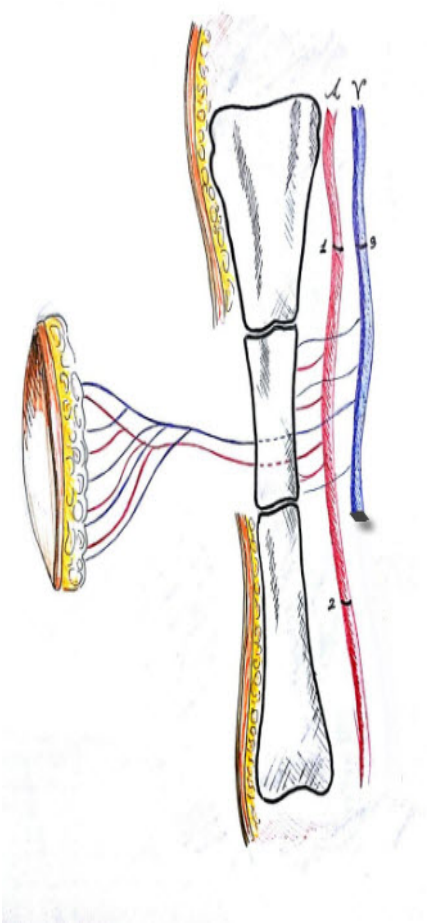

رسم توضيحي 1 يبيّن أقسام الشريحة الشظوية الحرة، ويظهر المفاغرات الشريانية والوريدية والشريحة الجلدية.

1–المفاغرة الشريانية القريبة.

2–االمفاغرة الشريانية البعيدة.

3– المفاغره الوريدية القريبة.

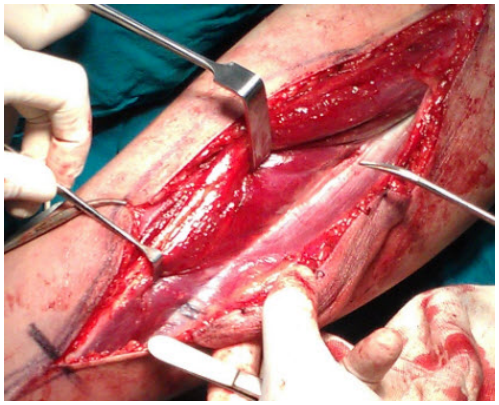

صورة 2 تبيّن أحد الثواقب المروية للشريحة الجلدية عبر الحاجز بين العضلات

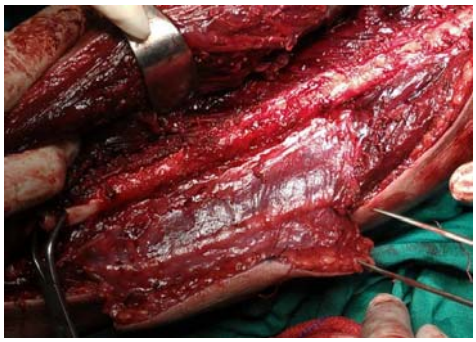

صورة 3 تبين عظم الشظية والكم العضلي والشريحة الجلدية المرافقة

النتائج:

جرت المتابعة للحالات جميعها سريرياً وشعاعياً بالأشعة البسيطة وبالتصوير المقطعي متعدد الشرائح والتصوير الوعائي.

تم التئام العظم بحدود ثلاثة أشهر.

بقيت المفاغرات الشريانية القريبة والبعيدة بين الشريان الشظوي بنهايتيه القريبة والبعيدة والشريان الكعبري بقسميه القريب والبعيد جميعها سالكة.

بقي الجريان من خلال الشريان الكعبري مستمراً بشكل محوري، كما هو ملاحظ بالصور من 1 إلى 4 التي تبيّن تروية العظم المنقول والشريحة الجلدية واستمرارية الجريان في الأوعية المحورية.

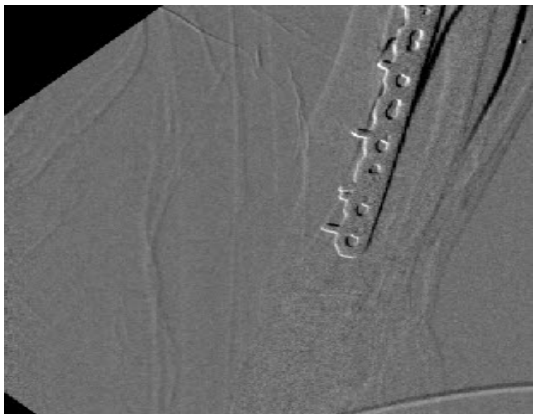

صورة 4

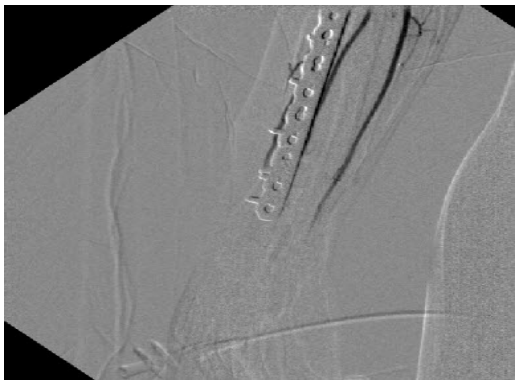

صورة 5

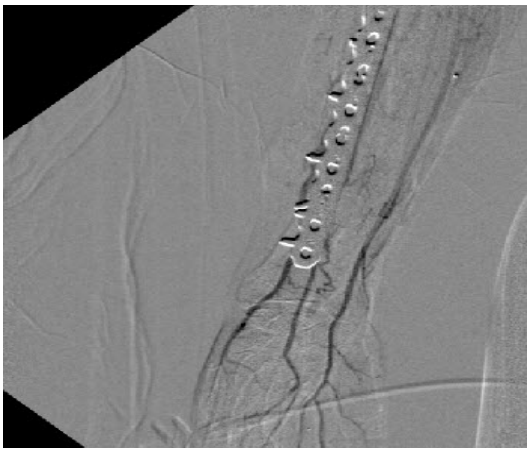

صورة 6

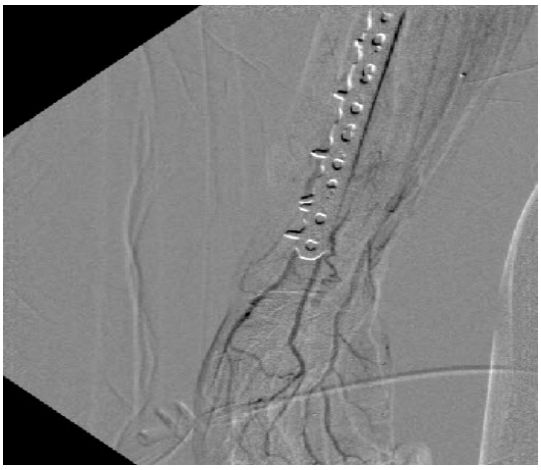

صورة 7

المفاغرات الوريدية جميعها بقيت سالكة بشكل جيد عدا واحدة (الحالة الخامسة) حيث حدث قصور وريدي Venous insufficiencyناتج عن الفرق الكبير بين القطر الكبير للمعة الشظوي والقطر الصغير للمعة الوريد الكعبري.

كُشِفَتِ هذه الحالة مبكراً في اليوم التالي للعمل الجراحي، وأعيدت الحالة إلى غرفة العمليات حيث أجري طعم وريدي مأخوذ من الوريد الصافن، ووضع على شكل وصلة بين الوريد الشظوي ومنطقة التقاء الوريدين الرأسي والقاعدي في الحفرة المرفقية (القسم الأمامي).

في حالة واحدة حدث ورم دموي خفيف حول الشريحة المنقولة، وفُجِّرَ موضعياً.

في حالة واحدة حدث تفزر بسيط للجرح قرب الشريحة الجلدية المنقولة ودُبِّرَ تدبيراً محافظاً.

اضطراب خفيف في المشية في الحالة الخامسة تحسن تدريجياً بعد مرور ستة أشهر.

كانت الجروح جميعها شافية، وكانت المفاغرات جميعها كانت سالكة، كما أن الاضطراب بالمشية زال نهائياً.

المناقشة:

نال استخدام الشريحة الشظوية الجلدية الصفاقية الحرة اهتماماً كبيراً عند جراحي الترميم. ثبت أن استخدام الشريحة الشظوية ذات التروية الجيدة في ترميم الضياعات العظمية في الأطراف (خاصة في الأماكن سيئة التروية) تعطي نتائج أكثر جودة بالمقارنة بالطرائق التقليدية لترميم العظم بالطعوم غير الموعاة [6].

إن استخدام الطعوم الذاتية غير الموعاة أو الطعوم الأسوية يحمل العديد من المخاطر والمحاذير ليس أقلها عدم الاندمال، فالإنتان يشكل خطراً حقيقياً أيضاً [7 8].

يعطي استخدام الشريحة الشظوية ذات التروية الجيدة لترميم العظام الطويلة نتائج أفضل من استخدام الطعوم عديمة التروية [9 10]، كما أن استخدام الشريحة الشظوية لا يسبب عقابيل مهمة بسبب رفع الشظية من أحد الساقين، أو حتى من كليهما [11 12] مع ضعف في الأوتار القابضة واضطراب خفيف بالمشية.

في دراستنا وجد لدينا اضطراب خفيف في المشية تراجع تدريجياً، ثم اختفى خلال عدة أسابيع.

المضاعفات الباكرة لم يحدث منها إلا تشكل ورم دموي خفيف في إحدى الحالات، وتفزر خفيف في الجرح بحالة أخرى فضلاً عن حدوث قصور وريدي في إحدى الحالات جرى تداركه فوراً.

والمضاعفات جميعها لا تتعدى كونها مضاعفات روتينية في العمليات الجراحية وتتماشى مع ما نشر عن اختلاطات هذا النوع من العمليات الجراحية[13] ولم تحصل لدينا مضاعفات متأخرة.

استخدمت الشريحة الشظوية لترميم الضياعات العظمية في الضياعات الطويلة في العظام أكثر من 5 سم، ووُصِفَتْ حالاتنا جميعها ضمن هذه المجموعة من الضياعات أي أكثر من 5 سم[14].

في الترميم المركب يمكن نقل الجزء الوحشي من العضلة النعلية، وكذلك يمكن نقل شريحة جلدية مرافقة [6] كما حدث في حلاتنا جميعها، وكانت الحالات كلّها من نموذج Osteo-Septo-Cutaneous Flap شرائح عظمية جلدية حاجزية.

ومع أن تروية الشريحة الحرة جيدة من الشريان الشظوي المروي للشريحة، الذي جرت مفاغرته مع الشريان المستقبل (الكعبري) في حالاتنا جميعها بالنهايتين القريبتين للشريانين، أمَّا من الناحية الدموية الحركية فإنَّ من الأفضل أن يرفع كم رقيق من العضلات حول العظم فضلاً عن ضرورة إجراء مفاغره شريانية بين النهاية البعيدة للشريان الشظوي والقسم البعيد من الشريان المستقبل (الكعبري) في دراستنا.

في دراستنا هذا ما أُجريَ في الحالات جميعها، وهذه المفاغره تؤدي إلى منع حدوث ظاهرة القرع Tapping Phenomenon التي تؤدي إلى اضطرابات في الدوران الدموي ضمن نهاية الشريان الشظوي؛ ممَّا يؤدي إلى دوران معاكس في نهاية هذا الشريان[6].

فضلاً عمَّا ذكر فإن إجراء هذه المفاغره البعيدة أعطى الشريان الشظوي، وظيفة ملء الضياع بين نهايتي الشريان الكعبري؛ ممَّا حافظ على استمرارية الجريان الدموي في أحد الشريانين الرئيسين للطرف العلوي.

وهذا لا يمكن تحقيقه عند استخدام الشرائح الأخرى لترميم الضياع العظمي كالشرائح المرفوعة على الشريان المنعكس الباطن DEIA، أو شريحة جانب لوح الكتف Parascapular .

مع حداثة موضوع نقل الشرائح المركبة الحرة في العقود الثلاثة أو الأربعة الماضية، وبعد الاطلاع على العديد مما نشر عن نقل شريحة الشظية الحرة لم نجد ما هو منشور عن ظاهرة القرع وتدبيرها عند نقل الشريحة الحرة، كما أنَّ ما نشر عن نقل شريحة الشظية الحرة واستخدامها في ترميم الضياعات المادية في العظام الطويلة كان محدوداً.

فقد أظهر AH Keirg وزملاؤه أنّ النتائج السريرية عند استخدام عظم الشظية الموعى تكون أفضل وأكثر فعالية منها عند استخدام الطعوم غير الموعاة [15].

كما أظهر Murray PM وزملاؤه أنّ استخدام العظم الموعى مثل شريحة الشظية الحرة هو الخيار المفضل في ترميم الضياعات العظمية الواسعة [16].

بَيَّنَ Zaretskn وزملاؤه أنّ استخدام الشريحة الشظوية لترميم الضياعات المادية الكبيرة التالية للأورام في عظام الأطراف يؤدي إلى اندمال عظمي جيد ومضاعفات قليلة ونتائج وظيفية جيدة [17].

ذكر Falder وزملاؤه عام2003 أنّ عظم الشظية الموعى يستجيب فيزيولوجياً للعبء البيو مكنيكي، ويعطي نتائج ممتازة في ترميم الضياعات العظمية الواسعة [18].

أظهر T.Akiyama وزملاؤه عام 2010 و Graham زملاؤه عام2003 أنّ عظم الشظية غير الموعى المنقول يحتاج إلى 3–6 أشهر لإعادة التروية وأنّ نسبه حدوث الكسور في العظم غير الموعى تكون عالية، خاصة في الأشهر الأولى؛ ممَّا يؤثر في الاندمال وطول العظم، وهذا يظهر أفضلية استخدام العظم الموعى في الشظية الحرة لتجنب هذه المشكلات [19 20].

ذكر A.Puri وزملاؤه عام 2009 و Beft وزملاؤه 2005 أنّه يمكن العظم الشظوي في الشريحة الشظوية خزعة مع المحافظة على التروية، وذلك للحصول على دعامتين معاً لترميم الضياع في العظم الكبير، وفي دراستنا اِسْتُخْدِمَتِ الشظية الموعاة كدعامة مفردة لأن عظم الكعبرة تكفيه دعامة واحدة من الشظية لرتميم شريحتين كما الفخذ [21].

الخلاصة:

مع تعدد الخيارات المتوافرة لترميم الضياعات الواسعة المركبة من شرائح حرة وغيرها، فإن الشريحة الشظوية الحرة تحقق أكثر من هدف في عمل جراحي واحد من ترميم الضياع العظمي إلى الضياع في الأنسجة الرخوة والجلد، ومن ثم تأمين استمرارية الأوعية الرئيسة في الطرف العلوي.

يجب إجراء مفاغره إضافية بعيدة بين الشريان الشظوي المرافق للشريحة والشريان المستقبل لمنع حدوث ظاهرة القرع Tapping Phenomenon فضلاً عن تأمين استمرارية الجريان الدموي المحوري على طول الشريان الرئيسي.

Reffrences

1-Tylor Gi.The Current Status Of Free Vascularized Bone Graft . Clinical Plastic Surgery .1983;10:185
2-Strauch B ,Tu Hl .Atlas Of Microvascular Surgery : Anatomy And Operative Approaches. New York Thieme ,1994:142-155.
3-Weilamd A Kleinerthe;Kutz Je,Daniel Rk .Free Vascularized Bone Graft In Surgery Of Upper Extremity . T Hand Surgery 1979:4:12
4-Alin C Masquelet .Alain Gilbert . An Atlas Of Flaos In Limb Reconstruction Chapter 5 Vascularized Fibular Flap . 166,167 .
5- Taylor Gi .Miller Gdh,Ham Fj. The Free Vascularized Bone Graft:A Clinical Extension Of Microsurgical Technique . Plastic Surgery Reconstruction Surgery 1975;55:533
6-Alain C Masquelet,Alin Gilbert.An Atlas Of Flaps In Limb Reconstruction . Chapter 5 . Page 162
7-Amjad I ,Amin Ms And Saleemm . Free Non Vascularized Fibular Graft Treatment Of Bone Defects Jcpsp 2001;11:646 701 .
8-Heiayama ,T.Sulmastsu , N.Jnove , K.And Baiath,C . Free Vascularized Bone Grafts In Reconstruction Of Upper Extremity . J. Hand Surgery 1985;(Br).10(2);162-75
9-Gillbert , A. Vascularized Transfer Of Fibular Shaft . Int . Microsurgery 1979
10-Falder S ,Sincalair Js , Rogers Ca , Townsend Blg-Long-Term Behavior Of The Free Vascularized Bone Grafts Of Reconstruction Of Large Bone Defects . Br J Plast Surgery 2003;56:571-87
11-Grohan B.A. And Town Sendl L.G. The Morbidity Of The Vascularized Fibula Flap . Br. Jornal Of Plastic Surgery 1993; 46-466-469
12- Aria K Toh S , Tsubo K Nishikawas, Nanta S , Muva H . Complications Of Vascularized Fibula Graft For Reconstruction Of Long Bones , Plastic Rec. Surgery 2002;7:2301-6
13- Gore, D.R.Gardener G . M. Sephic ;S.B.And Murray ,M.P. Function Of Following Para Of Fibulectomy Clinical Orthop. And Related Research 1987;220:206-210 .
14-Weiland . A.J. Current Concepts Review Vascularized Free Bone Transplants . J Bone Joint Surgery 1981;638166.
15-krieg hs;hefti f .reconstruction with non-vascularized fibular graft after resection of bone tumor .jbone joint br 2007;89215-21.
16- Murray PM. Free vascularized bone transfer in limb salvage surgery of upper extremity. Hand clin.2004;20:2003-2011.
17- Zaretskn a;arnir a;meller I;et al :free fibula long bone reconstruction in orthopediconcology :a surgical algorithm for reconstruction option > plastic reconstruction2004;113:19898-2000.
18- Falder s;sincler js,rogers ca,et al. long term behavior of free vascularized fibula following reconstruction of large boney defect .br j plast surg .2003;56:571-584.
19-t. Akiyama ,j,c;m clark;y;miki;and p;f;m;choong: non vascularized fibular graft a simple and sucsseful metoed of the pelvic ring and internal hemiplevicectomy .j bone joint . sur br,2010;92 b(7):999-1005 .
20- graham rg ;swan mc;hudsun daet al. the fibula free flap :advantages of the muscle sparing technique . br j p;ast surgery2003;56(4):388-394.
21- belt pi .dickinson ic theile drb.vasculiraized free fibular flap in bone reconstruction and resection . br j plast surg 2005;58;425-30.

تاريخ ورود البحث إلى مجلة جامعة دمشق 2015/4/20.
تاريخ قبوله للنشر 2015/7/21 .