التدبير الجراحي لانثقاب الوتيرة بواسطة طعوم غضروفية رقيقة مع شرائح مخاطية متعاكسة

أيهم سعيد*

الملخص

خلفية البحث وهدفه: يشكل التدبير الجراحي لانثقاب الوتيرة تحدياً أمام الجراحين، إذ إنَّ الكثير من الجراحين يترددون قبل إجراء مثل هذه العمليات بسبب نسبة الإخفاق العالية للجراحات التقليدية السابقة لإغلاق انثقاب الوتيرة.

هدفت هذه الدراسة إلى تقييم تكنيك جراحي حديث، وهو زرع طعوم غضروفية رقيقة (مهروسة) وتغطيتها بواسطة شرائح مخاطية متعاكسة بالجهتين لإغلاق انثقاب الوتيرة.

مواد البحث وطرائقه: أجريت الدراسة بطريقة تقدمية على 22 مريضاً أجري لهم عملية ترميم انثقاب وتيرة بواسطة زرع طعوم غضروفية رقيقة مع إجراء شرائح مخاطية سمحاقية متعاكسة بين عامي 2006 - 2010، إذْ تم الحصول على الغضاريف إمَّا من غضروف الوتيرة المتبقي أو من قوقعة الصيوان وهرس بواسطة أداة خاصة، وجرت متابعة المرضى مدة 6 أشهر بعد العمل الجراحي.

النتائج: لوحظ انغلاق انثقاب الوتيرة عند المرضى جميعهم في نهاية الشهر الأول، في حين لوحظ نكس للانثقاب بحالتين بعد 6 أشهر من العمل الجراحي، مع العلم أن مساحة الانثقاب في هاتين الحالتين أقل من نصف مساحة الانثقاب قبل العمل الجراحي.

الاستنتاج: نسبة نجاح هذه الطريقة الجراحية في تدبير انثقاب الوتيرة أعلى بكثير من الطرائق التقليدية.

كلمات مفتاحية: وتيرة أنفية – انثقاب الوتيرة – شرائح غضروفية رقيقة.

* أستاذ مساعد – قسم أمراض الأذن و الأنف و الحنجرة و جراحة الرأس و العنق – كلية الطب البشري – جامعة دمشق

Surgical Management of Nasal Septum Perforation by thin Cartilaginous Grafts with Opposite Mucous Flaps

Ayham saeed*

Abstract

Background& Objective: Surgical management of septum perforation considers challenge for surgeons ,as a lot of them hesitate before doing these operations because the high rate falling of previous traditional surgeries for nasal septum perforation .

This study aims to evaluate modern surgical technique using an implant of thin (mashed) cartilaginous piece coverd by two opposite mucous pericondrial flaps in both sides in order to close the septum perforation .

Materials & Methods: This study was pruspective on 22 patients whom have been undergone a nasal septum perforation closing operation by implant of thin cartilage then covered by two opposite mucous pericondrial flaps between 2006_2010 years whereas it has gotten the cartilage from remaining septum cartilage or from the pinna concha ,then they have mashed by special tool and the patients were followed for 6 months after operation .

Results : The septum perforation was closed in all patients at the end of the first month , while the recurrence happened in two cases after 6 months of operation

the size of perforation in both cases was less than half of the perforation size before the operation

Summary : The success rate of this procedure is higher than traditional procedure .

Keyword : Nasal septum – septum perforation - thin cartilaginous grafts

* Ass. Prof. E.N.T Dept , Faculty of Medicine , Damascus University .

مقدمة:

تتكون الوتيرة الأنفية تشريحياً من:

الغضروف المربع في الأمام ، الصفيحة العمودية للغربالي في الخلف والأعلى، القنزعة الفكية لعظم الحنك في الأسفل، عظم الميكعة في الخلف.

تلك العناصر تكون مغطاة بطبقة سمحاقية غضروفة (للغضروف المربع)، وعظمية (لباقي العناصر العظمية)، وغشاء مخاطي بالطرفين.

ينجم انثقاب الوتيرة عن ضياع كامل بطبقات الوتيرة الأنفية كلّها في جزء منها (الغشاء المخاطي بالطرفين – السمحاق بالطرفين – الغضروف أو العظم بحسب مكان الانثقاب (خلفي علوي أو أمامي سفلي)) .

الأسباب: [1]

1- الجراحة:

أكثر أسباب انثقاب الوتيرة شيوعاً هو تداخل جراحي سابق على الوتيرة الأنفية (تقويم وتيرة) إذ تحدث عند حدوث ضياع بالغشاء المخاطي السمحاقي بالطرفين نتيجة التسليخ بأيدٍ غير خبيرة، إذْ يحدث هنا انثقاب بعد العمل الجراحي مباشرة، أو نتيجة تسليخ الغشاء المخاطي فقط مع استئصال السمحاق مع العظم أو الغضروف حيث تبقى الوتيرة هنا عبارة عن طبقتي غشاء مخاطي ملتصقتين، وقد يحدث هنا انثقاب متأخر بسبب ضعف البنية النسيجية للوتيرة، إذْ من الملاحظ أن سمحاق العظم أو الغضروف يعطي المتانة للغشاء المخاطي بعد استئصال الغضروف أو العظم.

2- الرض:

أ- رض مباشر على الأنف مع تشكل ورم دموي أو خراج وتيرة يؤدي في الحالات المهملة غير المعالجة إلى انثقاب وتيرة.

ب-الدك الأنفي الأمامي الجائل و/ أو المهمل (المديد).

ت-كي جزء من مخاطية الوتيرة الأنفية بشكل متقابل بالجهتين لسطح واسع.

3- الأمراض المناعية الحبيبومية مثل داء واغنر.

4- استخدام بعض الأدوية أو العناصر الكيميائية أو التعرض لهامثل الاستخدام المفرط للستيروئيدات الأنفية الموضعية، أو الإدمان على الكوكائين الإنشاقي ....

5- الأورام الخبيثة (كل انثقاب وتيرة مجهول دون قصة صريحة لإجراء جراحي سابق أو رض أنفي يلزم أخذ خزعة من حافات الانثقاب لنفي الخباثة).

الفيزيولوجيا المرضية والأعراض السريرية :[1]

تختلف الأعراض السريرية لانثقاب الوتيرة بحسب موضع الانثقاب ومساحته، إذ تكون الانثقابات الأمامية عرضية في حين تكون الانثقابات الخلفية غير عرضية عادة، ففي حالة انثقاب الوتيرة يضطرب الجريان الهوائي الصفائحي ويشكل دوامات هوائية مكان الانثقاب، مما يؤدي إلى جفاف مخاطية الأنف و تشكل قشور أنفية غزيرة.

الأعراض السريرية [1]

يؤدي انثقاب الوتيرة إلى حدوث انسداد أنف، فضلاً عن تشكل قشور جافة فيه؛ وذلك بسبب اضطراب الجريان الهوائي الطبيعي.

كما يؤدي الانثقاب إلى حدوث صفير أنفي، وخاصةً في الانثقابات الأمامية (على حساب القسم الغضروفي) والصغيرة الحجم.

ومن الأعراض الأقل شيوعاً: رائحة أنف كريهة، ورعاف متكرر، وسيلان أنف خلفي، وصداع وقد يبقى لا عرضياً وخاصةً في الانثقابات الخلفية الواسعة.

فضلاً عن الأعراض السريرية السابقة، قد يؤدي انثقاب الوتيرة إلى مشكلات تجميلية مثل هبوط ظهر الأنف الغضروفي (الأنف السرجي)، وفي حالات أخرى يؤدي إلى إجراء شدٍّ على العميد.

التدبير:

تدبير انثقاب الوتيرة جراحي (استخدمت الغسول الأنفية المتكررة بواسطة محاليل سكرية بغية ترطيب الأنف لمنع تشكل القشور)، إذْ يشكل التدبير الجراحي تحدياً أمام معظم الجراحين بسبب نسبة الإخفاق العالية لمعظم الطرائق التقليدية. [3,2]

أهمية البحث وخلفيته:

يعد انثقاب الوتيرة الأنفية من الاختلاطات الشائعة لجراحة تقويم الوتيرة، خاصة عندما تجرى بالأيدي غير الخبيرة وبأيدي المتدربين، وكثيراً ما تؤدي إلى أعراض سريرية مزعجة.

يشكل التدبير الجراحي تحدياً أمام الجراحين، إذ إنَّ الكثير من الجراحين يترددون قبل إجراء مثل هذه العمليات بسبب نسبة الإخفاق العالية للجراحات التقليدية السابقة لإغلاق انثقاب الوتيرة.

هدفت هذه الدراسة إلى تقييم تكنيك جراحي حديث، وهو زرع شرائح غضروفية رقيقة (مهروسة) وتغطيتها بواسطة شرائح مخاطية متعاكسة بالجهتين لإغلاق انثقاب الوتيرة .

مواد إجراء الدراسة و طرائقها:

أجريت الدراسة بطريقة تقدمية على 22 مريضاً أجري لهم عملية ترميم انثقاب وتيرة بواسطة زرع طعوم غضروفية رقيقة مع إجراء شرائح مخاطية متعاكسة بين عامي 2006- 2010 إذْ تم الحصول على الغضاريف إمَّا من غضروف الوتيرة المتبقي أو من قوقعة الصيوان وهرس بواسطة أداة خاصة (الشكل 1).

الشكل – 1 (انثقاب الوتيرة قبل الجراحة وبعدها بواسطة طعم غضروفي مهروس مغطى بشرائح مخاطية سمحاقية متعاكسة)

يجري شق نافذ بمستوى الوتيرة الغشائية، ثم تسلخ الطبقة المخاطية السمحاقية عن الغضروف حتى الوصول إلى حافات الانثقاب الأمامية، حيث يحرر وينضر كامل حافات الانثقاب ونستمر بالتسليخ حتى1-2 سم من حافات الانثقاب باتجاه الأعلى والأسفل والخلف وصولاً حتى أرض الأنف (سلخ أكثر من ذلك في حالة الحاجة لإجراء تقويم وتيرة مرافق) تم زرعت طعوم غضروفية مهروسة (أخذ طعم غضروفي بعرض1 سم وبعد الهرس نحصل على الأقل على ضعف الحجم) مكان الانثقاب لتغطي كامل الانثقاب وحتى حافات 1 سم على الأقل من المخاطية السليمة في الاتجاهات كلّها، وتغطى بواسطة شرائح مخاطية سمحاقية متعاكسة مستطيلة الشكل بعد فصلها من الأعلى عن الغضروف الجناحي العلوي بكل جهة، حيث تثبت هذه الشرائح مع الطعوم الغضروفية بواسطة قطبة عابرة في كل جهة (Vicryl 3 /0) عند زاويتين متقابلتين من الشريحة (الشكل 2)، مع المحافظة على إغلاق الشريحة للطعم بطرف واحد على الأقل، ثم تخاط الجرح مع وضع صفائح بلاستيكية على جانبي الوتيرة مشربة بمرهم صاد حيوي، ومن ثم توضع دكات أنفية.

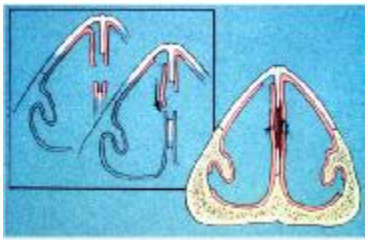

الشكل 2 – طريقة العمل الجراحي

أزيلت الدكات الأنفية بعد 48 ساعة، والصفائح البلاستيكية بعد 10 أيام، وأجريت غسول سكرية متكررة للأنف.

جرت متابعة المرضى مدة 6 أشهر.

النتائج:

عدد المرضى الذكور13 عدد الإناث 9 مريضات (المخطط 1).

المخطط 1 – توزع المرضى بحسب الجنس-

راوح العمر بين 19-39 سنة، و متوسط عمر العينة 26.9 سنة

سبب حدوث الانثقاب (الجدول 1 ، المخطط 2) :

الجدول 1 – أسباب حدوث انثقاب الوتيرة -

عمل جراحي سابق	17	%77.2
رضي	2	%9.1
أمراض مناعية	2	%9.1
مجهول السبب	1	%4.5

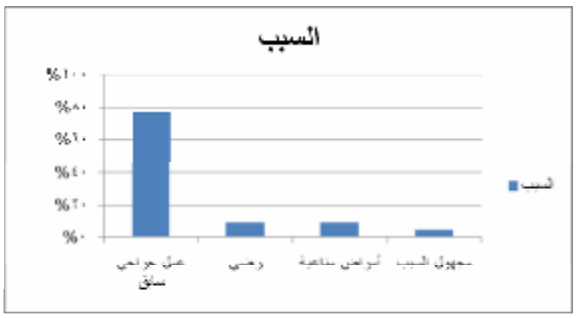

المخطط 2 – أسباب انثقاب الوتيرة -

توضع الانثقاب أمامي غضروفي في 18 حالة، و في 4 حالات خلفي عظمي (المخطط 3)

المخطط 3 – توزع المرضى بحسب توضع الانثقاب غضروفي & عظمي-

كانت هناك حالتا انثقاب صغير بقطر أصغر من 5 ملم ، و4 حالات بقطر 5 – 10 ملم و6 حالات بقطر 10-15 ملم، و5 حالات بقطر 15-20 ملم ، و5 حالات بقطر أكبر من 20 ملم (المخطط 4)

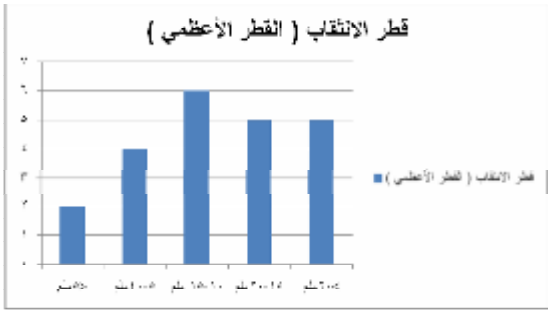

المخطط 4 – توزع المرضى بحسب قطر الانثقاب الأعظمي -

الأعراض السريرية

الجدول 2 – الأعراض السريرية لانثقاب الوتيرة -

قشور أنفية	19	%86.4
صوت صفير في أثناء الشهيق	6	%27.3
انسداد التنفس	11	%50
رعاف متكرر	13	%59.1
سيلان أنف خلفي	14	%63.7
هبوط ظهر الأنف	3	%13.6

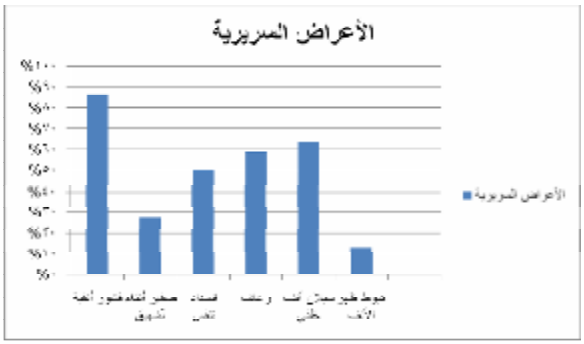

المخطط 5 – الأعراض السريرية لانثقاب الوتيرة -

أجريت عملية ترميم انثقاب الوتيرة في سياق عملية تقويم وتيرة في 12 حالة، وتجميل أنف 7 حالات، وترميم انثقاب وتيرة فقط في 3 حالات (المخطط 6)

المخطط 6 – أجري العمل الجراح في سياق

تم الحصول على الطعم الغضروفي من غضروف الوتيرة الأنفية في 17 حالة، في حين تم الحصول عليه من غضروف الصيوان في خمس حالات (المخطط 7).

المخطط 7 – مكان الحصول على الطعم الغضروفي من الوتيرة أو الصيوان -

وبمتابعة المرضى بعد العمل الجراحي ، لوحظ انغلاق الانثقاب عند المرضى جميعهم في نهاية الشهر الأول، في حين لوحظ نكس للانثقاب بحالتين بعد 6 أشهر من العمل الجراحي (مع العلم أن مساحة الانثقاب في هاتين الحالتين أقل من نصف مساحة الانثقاب قبل العمل الجراحي) (المخطط 8) .

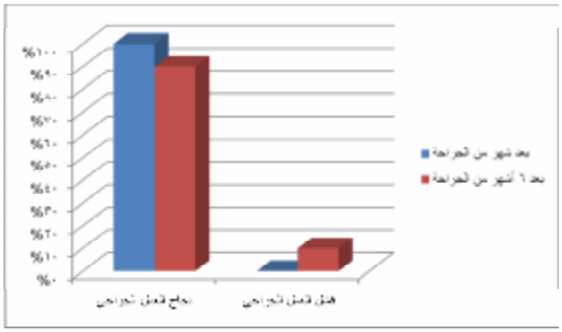

المخطط 8 – نسب نجاح العمل الجراحي؛ و ذلك بعد شهر، و بعد ستة أشهر من الجراحة -

المناقشة:

كانت نسبة الذكور في العينة المدروسة أعلى بقليل منها عن الإناث بنسبة ضئيلة، رغم أن الأمراض المناعية أكثر شيوعاً عند الإناث، لكن تلك الأمراض المناعية لا تشكل نسبة مهمة من أسباب انثقابات الوتيرة.

توضع الانثقاب أمامي على حساب القسم الغضروف المربع أكثر شيوعاً بكثير من التوضع على حساب القسم الخلفي العظمي، وهذا ما يفسّر شيوع الانثقابات العرضية التي تحتاج إلى الجراحة، إذْ إنَّ معظم الانثقابات الخلفية تكون غير عرضية عادة و لا تحتاج إلى جراحة.

أكثر الأعراض السريرية شيوعاً هي معاناة المريض من تراكم قشور أنفية جافة، ورعاف متكرر وسيلان أنف خلفي بسبب اضطراب الجريان الهوائي الصفائحي، وما يليه من جفاف لمخاطية الأنف.

لوحظ أن هناك نسبة مهمة من المرضى يشكون من انسداد التنفس الأنفي، بعضهم كانوا يعانون انحرافاً بالوتيرة الأنفية، وبعضهم الآخر لم يكن هناك انحراف يذكر، لكن سبب الانسداد هو تراكم القشور الجافة، واضطراب الجريان الطبيعي للهواء عبر الأنف، وتشكل دوامات هوائية عبر الانثقاب.

أجري العمل الجراحي في معظم الحالات في سياق عمل جراحي آخر على الأنف إذْ اكتشف الانثقاب مصادفة في

بعض الحالات في أثناء إجراء فحص سريري للأنف لإجراء عملية تقويم وتيرة أو تجميل أنف.

تم الحصول على الطعم الغضروفي في معظم الحالات من غضروف الوتيرة الأنفية، وفي حالات قليلة كان من المتعذر الحصول على غضروف من الوتيرة بسبب انثقاب كبير يشمل قسماً كبيراً من غضروف الوتيرة، أو نتيجة الاستئصال الجائر لغضروف الوتيرة في أثناء الجراحة السابقة.

لوحظ انغلاق الانثقاب عند المرضى جميعهم بعد الشهر الأول، وحدوث نكس في حالتين فقط، ومن ثَمَّ نلاحظ نسبة النجاح العالية لهذا التكنيك الجراحي مقارنة بالإجراءات الجراحية الأخرى، ومنها:

دراسة أجراها كل من Luff A ,Kam A إذْ ركب زر لترميم انثقاب الوتيرة عند 20 مريضاً حيث تحسنت الأعراض المرافقة لانثقاب الوتيرة عند 9 مرضى فقط، وكان تحمله سيئاً عند المرضى، إذْ كانت نسبة تحمله عند 45 % من المرضى فقط [4].

دراسة أجراها كل من Ustum Osma , Sebanattin أظهرت تحسن بعض الأعراض عند تركيب زر لانثقاب الوتيرة، مثل: الصفير الأنفي، والرعاف مع ازدياد أعراض أخرى، مثل تراكم قشور أنفية حول الزر و انسداد الأنف [5].

دراسة أجراها Sarandeses Ga , Sulsenti G عن ترميم انثقاب الوتيرة بتسليخ الغضروف المربع وفصله وسحبه للخلف، مع نسبة شفاء ضئيلة للانثقابات المتوسطة وكبيرة الحجم [6].

حدث نكس في حالتين بعد 6 أشهر من العمل الجراحي، مما يدلُّ على أن سبب النكس هو تنخر الطعم بسبب ضعف التروية بعد العمل الجراحي، أو بسبب حدوث إنتان أدى إلى تنخر الطعم الغضروفي، مما يؤكد ضرورة استخدام صادات واسعة الطيف خلال مدة كافية بعد العمل الجراحي (شوهد في سياق الدراسة أن إعطاء الصادات مدة ثلاثة أسابيع يعطي نتائج أفضل للطعوم، ففي الحالتين كان المريض مهملاً لاستخدام الصادات بشكل منتظم).

الحالتان الناكستان كانتا من المرضى الأربعة ذوي التوضع الخلفي للانثقاب على حساب القسم العظمي، مما يعكس ارتفاع نسبة النكس في الانثقابات الخلفية .

بمقارنة نسبة نجاح هذا التكنيك (91%) ببعض التكنيكات الجراحية المتطورة لتدبير انثقابات الوتيرة، نجد تقارب هذه النسبة مع النسب العالمية لتكنيكات شبيهة، من تلك الدراسات :

Ribero Js , Da Silvia Gs (إغلاق الانثقاب بواسطة استخدام قطع غضروفية صغيرة ضمن صفاق من العضلة الصدغية، واستخدام الشرائح المخاطية المتعاكسة) نسبة النجاح 99% [7]

Fairbanks Dn (إغلاق الانثقاب بواسطة طعم من صفاق العضلة الصدغية فقط) نسبة النجاح 91 % [8]

Younker and Blaikmairاستخدام شرائح مخاطية متعاكسة مع طعوم مختلفة نسبة نجاحها80%، أفضلها الطعم من صفاق العضلة الصدغية، بنسبة نجاح 100% [9]

Alper yenigun , Aysenur Meric استخدام طعم غضروفي من قوقعة الصيوان مع السمحاق المغطي له ، مع نسبة ترميم الانثقاب بعد 6 أشهر بلغت 93.3% [10]

Kim SW , Rhee Cs استخدمت طريقة الطعوم الغضروفية مع الشرائح المخاطية السمحاقية، والتاكيد أن نسبة النجاح كانت عالية عندما يكون القطر الأعظمي للانثقاب <2 سم ، و أقل بكثير عندما يكون > 2 سم .[11]

Mansour Ha ترميم انثقاب الوتيرة بالتنظير باستخدام شريحة مخاطية من القرين السفلي مع نسبة نجاح بلغت 83% .[12]

الاستنتاج:

تتوضع معظم انثقابات الوتيرة بالقسم الأمامي منها على حساب القسم الغضروفي، وهذا ما يفسر شيوع الأعراض السريرية المرافقة لها .

أكثر الأعراض السريرية المرافقة لانثقاب الوتيرة شيوعاً هي القشور الأنفية، و السيلان الأنف الخلفي.

تشكل جراحة تقويم الوتيرة و خاصةً عندما تجرى بيد غير خبيرة السبب الأكثر شيوعاً لانثقاب الوتيرة.

التدبير الجراحي الأفضل لانثقاب الوتيرة هو طريقة زرع طعوم غضروفية رقيقة وتغطيتها بواسطة شرائح مخاطية سمحاقية متعاكسة.

نتائج ترميم الانثقاب الذي يتوضع على حساب القسم الغضروفي أفضل من نتائجه عندما يتوضع على حساب القسم العظمي.

التوصيات:

تأكيد ضرورة التسليخ الجيد للطبقة المخاطية السمحاقية في مستواها الصحيح في أثناء إجراء جراحة تقويم الوتيرة، ومتابعة المريض بشكل جيد بعد العمل الجراحي.

الاعتماد على تكنيك زرع الطعوم الغضروفية الرقيقة مع الشرائح المخاطية المتعاكسة لترميم انثقاب الوتيرة.

متابعة المريض المجرى له ترميم انثقاب الوتيرة بهذه الطريقة مدة 6 أشهر على الأقل، مع تأكيد التزام المريض بالصادات الحيوية مدة ثلاثة أسابيع على الأقل.

References

1-Kridel RW . Considerations in the etiology, treatment, and repair of septal perforations . Facial Plast Surg . 2004 ; 12(4):P 435-450.

2-Masing H . Closure of a small septal perforation. Head and Neck Surgery . Georg Thieme . 1980 ; P 307-309.

3-Masing H . Closure of a large septal perforation. Head and Neck Surgery. Georg Thieme . 1980 ; P 359-362.

4-Luf f A ,Kam A . Nasal septum buttons , symptom scores and satisfaction . J Laryngol Otol . 2002 ; 116 : p 1001 – 1004 .

5-Ustum Os , Sebahattin Cu . The result of septal button insertion in the management of nasal septal perforation . J Laryngol Otol . 1999 ;113 : p 823 – 824 .

6-Sarandeses Ga , Sulsenti G . Septal Perforation closure utlilizing the backward extraction – reposition technique of the quadrangular cartilage . J Laryngol Otol.1999; 113(8) : p 721 – 724 .

7-Ribero Js , Da Silvia Gs . technical Advance in Correction of septal perforation Associated with Rhinoplasty .Facial plast surg 2007 ;9(5): P 321-327

8-Fairbanks DN , Fairbanks GR . Nasal septal perforation Prevention and management . Ann plast Surg . 1980 ; 5(6): P 452-459

9-Younger R , Blaikmair A. Nasal septal perforation . J Otol larnygol .P 1985 ; 14 (2) :125 - 134

10- Alper ye , Aysenur Me . Septal perforation repair mucosal regeneration technique . Euro Arch of oto rhino laryngol . 2012 ;269 (2) : p 360 – 369

11- Kim Sw , Rhee Cs . Nasal Septal Perforation repair , Predictive factors and systematic review of the literature . Curr opin otolaryngol head and neck surg . 2012 ; 20 (1) : p 58 – 65 .

12- Mansour Ha . Repair of nasal septal perforation using inferior turbinate graft .J Laryngol Otol . 2011 ; 125: p 474-478.

تاريخ ورود البحث إلى مجلة جامعة دمشق 2011/12/29.
تاريخ قبوله للنشر 2012/5/22.