نتائج تصنيع مجرى السمع الظاهر
في عملية حج الخشاء الجذري بطريقة شريحة الباب الدوار

محمد نبيل دندشلي*

الملخص

خلفية البحث وهدفه: الحاجة لتوسيع مجرى السمع الظاهر عند المرضى المجرى لهم عملية حج خشاء بالطريقة المفتوحة؛ وذلك من أجل التنظيف الجيد لجوف الخشاء بعد العمل الجراحي ولتخفيف نسبةً النكس مع المحافظة على ناحية جمالية مقبولة للمريض. هدف هذا البحث إلى دراسة نتائج طريقة شريحة الباب الدوار في تصنيع مجرى السمع الظاهر عند مرضى أجري لهم هذا العمل الجراحي.

مواد البحث وطرئقه: دراسة استرجاعية لملفات المرضى المقبولين بالشعبة الأذنية في مستشفى المواساة الجامعي في دمشق بين 1999/11- 2009/10 الذين أجري لهم عملية حج خشاء بالطريقة المفتوحة مع تصنيع مجرى السمع الظاهر في نهاية العمل الجراحي بطريقة شريحة الباب الدوار مع متابعة مدة ستة أشهر على الأقل. بلغ عدد المرضى 47 مريضاً (26 ذكورً و21 إناثاً)، أجري لثلاثة مرضى منهم عمل جراحي على الطرفين، ومن ثَمَّ كان عدد الحالات 50 حالة. راوحت أعمار المرضى بين 4-60 سنة بوسطي 23.12 سنة.

النتائج: جرت متابعة المرضى مدة راوحت بين 6-120 شهراً بوسطي 29.54 شهراً. حدث تضيق في فوهة مجرى السمع الظاهر في حالة واحدة (2%) فقط، في حين لم يحدث أي تضيق بالفوهة عند الـــ 49 حالة الباقية (98%). الناحية الجمالية كانت جيدة عند المرضى كلّهم.

الاستنتاج: إن شريحة الباب الدوار هي طريقة فعالة من طرائق تصنيع مجرى السمع الظاهر كجزء من عمليات حج الخشاء بالطريقة المفتوحة، وهي تؤمن تنظيفاُ كافياً لمناطق الجوف الخشائي كلّها بعد العمل الجراحي، وتسهم في التئام سريع لهذا الجوف مع نتائج جمالية طبيعية أو قرب طبيعية.

الكلمات المفتاحية: تصنيع المجرى، شريحة الباب الدوار، حج الخشاء، الطريقة المفتوحة.

* أستاذ مساعد- قسم الأذن و الأنف والحنجرة- كلية الطب البشري – جامعة دمشق.

Results of Meatoplasty in Radical Mastoidectomy By Rotating Door Flap Method

Mohammad Nabil Dandachli*

Abstract

Background& Objective: The necessity of Meatoplasty In Radical Mastoidectomy for good postoperative cleaning of mastoid cavity and to reduce recurrence rate.This study aim to evaluate the results of Meatoplasty By Rotating door flap method In Radical or modified radical Mastoidectomy (open technique).

Materials & Methods: Retrograde study on 47 patients(26 mails ,21 females) (50 ears) admitted to Al Moassate university hospital between 11.1999 - 10.2009 and had been operated on by Radical or modified radical Mastoidectomy with Meatoplasty (at the end of the operation) by rotating door flap method with minimum period of follow up 6 months . The main age of patients was 23.12 years (4-60).

Results: Follow-up was for 6-120 months with main period of 29.54 months. Stenosis of meatus of external auditory canal (EAC) occurred only in on ear (2%) while the diameter of it remained sufficient for cleaning and follow-up in 49 cases (98%).

Conclusion: Rotating door flap method is an effective way for meatoplasty in open technique mastoidectomy which enable the surgeon to clean and follow all parts of the mastoid cavity with normal or nearly normal esthetic results.

Key words: Meatoplasty, Rotating door flap , Mastoidectomy, Open technique.

* Ass. Prof. Department of ENT, Faculty of Medicine, Damascus University.

مقدمة:

من المعروف حالياُ وجود طريقتين رئيستين لحج الخشاء، وذلك لعلاج الورم الكولستريني هما الطريقة المفتوحة (حج الخشاء الجذري والجذري المعدل) والطريقة المغلقة[1]. ورغم أن الطريقة المغلقة أصبحت تشكل النسبة العظمى من عمليات حج الخشاء في البلاد المتقدمة والغربية[2] إلاَّ أنَّ الطريقة المفتوحة مازالت تشكل أكثر هذه العمليات في بلادنا، وذلك لأسباب عديدة. هناك عدة ميزات لطريقة حج الخشاء بالطريقة المفتوحة منها أنها تؤمن كشفاً واسعاً مما يساعد الجراح على تنظيف جوف الأذن الوسطى والخشاء بشكل جيد جداً (في معظم الأحيان)، ويكون تنظيف مناطق صعبة مثل الجيب الطبلي وقاعدة الركابة والعلية الأمامية أفضل منه بالطريقة المغلقة [3] [4]، كما أن نسب النكس بهذه الطريقة عادة ما تكون أقل منها بالطريقة المغلقة. إلا أنه من بين مساوئ هذه الطريقة أن المرضى فيها يحتاجون إلى تنظيف دوري لجوف الخشاء طيلة العمر[3].

فضلاً عن التنظيف التام للورم الكولستريني من أجواف الأذن الوسطى والخشاء فإنه يوجد عاملان مهمان يحددان نجاح عملية حج الخشاء بالطريقة المفتوحة أولاهما تنزيل جيد للحيد الوجهي Facial ridge بحيث يكون على مستوى الجدار السفلي لمجرى السمع الظاهر[5] [6]، والثاني هو توسيع مجرى السمع الظاهر في نهاية العمل الجراحي [7] [8] [9] خاصة عندما يجرى الشق خلف الصيوان.

تهدف خطوة تصنيع مجرى السمع في عملية حج الخشاء الجذري إلى الوصول إلى فوهة واسعة لمجرى السمع الظاهر تؤمن دخول قمع أذن كبير مما يؤمن كشفاً واسعاً لجوف الخشاء، وذلك من أجل عملية التنظيف وسحب القشور الصملاخية والبشروية، وكذلك سحب المفرزات القيحية من هذا الجوف خاصة من ذروته وهذا يكون له أهمية أكبر في أجواف الخشاءات مفرطة التهوية التي تكون ذات حجم كبيرة جداً في نهاية العمل الجراحي وبالأخص عند الأطفال.

هناك عدة طرائق لتصنيع مجرى السمع الظاهر في عملية حج الخشاء بالطريقة المفتوحة[10]. تعتمد كثير من هذه الطرائق على استئصال جزء مهم من غضروف القوقعة[11] [12] [13]، مما يؤدي إلى توسيع ممتاز لفوهة المجرى إلا أن ذلك يكون غالباً على حساب الناحية الجمالية، إذ يظهر تشوه صريح في قوقعة الأذن. وهناك طرائق لا تستأصل فيها أية قطعة من الغضروف، ويكون الاعتماد على إجراء شق Endaural [14] وقص الأنسجة العميقة في الجدار العلوي لمجرى السمع الظاهر وخياطة شريحة المجرى في الخلف، كما في الطريقة التي اعتمدت في هذا البحث والتي ستشرح بالتفصيل خلال هذه الدراسة.

هدف هذا البحث إلى دراسة نتائج تصنيع مجرى السمع الظاهر بطريقة شريحة الباب الدوار عند مرضى أجري لهم عملية حج خشاء بالطريقة المفتوحة من ناحية بقاء فوهة مجرى السمع واسعة وتقبل المريض للناحية الجمالية لها.

المواد والطرائق:

أجريت الدراسة بالطريق الراجع (دراسة استرجاعية) على47 مريضاً (50 أذناً) قبلوا في الشعبة الأذنية بمستشفى المواساة الجامعي بتشخيص ورم كولستريني بين 1999/11 – 2009/10. أجري للمرضى جميعهم عملية حج خشاء بالطريقة المفتوحة (جذري أو جذري معدل) بيد الجراح نفسه (المؤلف)، وأجري لهم تصنيع للمجرى بطريقة شريحة الباب الدوار مع وجود معلومات المتابعة ضمن ملف أي مريض منهم مدة لا تقل عن ستة أشهر.

كانت تجرى خطوة تصنيع المجرى في نهاية العمل الجراحي، وذلك بعد إجراء حفر وإنزال ممتاز للحيد

الوجهي Facial ridge بحيث تصبح ذروة الخشاء على مستوى أرض مجرى السمع الظاهر نفسه، وذلك بعد التأكد من تنظيف الورم الكولستريني بشكل تام من أجواف الأذن الوسطى والخشاء كلّها ولاسيّما عند ذروة الأخير. جرت المتابعة مدة راوحت بين 6-120 شهراً بوسطي 29.54 شهراً. كانت النقطة الأساسية بالمتابعة هو تحديد بقاء فوهة مجرى السمع الظاهر واسعة وكافية للوصول إلى مناطق الجوف الخشائي كلّها (خلال المتابعة الدورية بعد العمل الجراحي) أم حدث تضيق فيها، وهو المعيار الأساس لنجاح هذه الطريقة أو إخفاقها في تصنيع المجرى التي اعتمدت في الدراسة. كما درس حدوث التئام الجوف الخشائي بعد العمل الجراحي ونسبة حدوث النكس للورم الكولستريني خلال مدة المتابعة.

الطريقة الجراحية: يُجْرَى باستعمال شفرة مشرط رقم 15 شق أفقي (لكامل الطبقات) بالجدار الخلفي للمجرى عند الوصل العظمي الغضروفي من الساعة 6 حتى الساعة 12 (شكل 1).

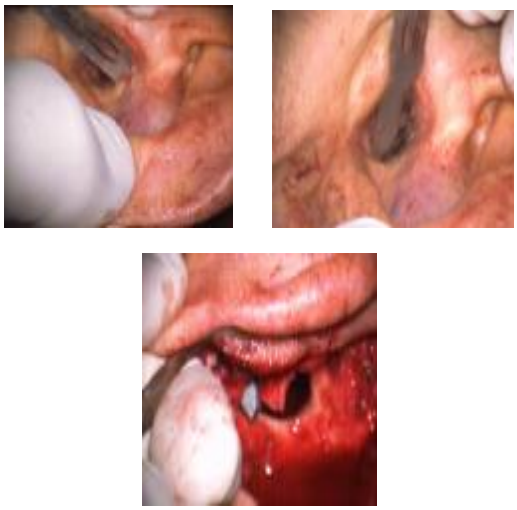

شكل (1) إجراء شق أفقي بشفرة مشرط قياس 15 على الجدار الخلفي للمجرى(الأذن اليسرى)

يوضع بعد ذلك فاتح أنف ضمن المجرى ويفتح حتى يتم توتير الجدار العلوي للمجرى حيث يجرى شق عامودي (للجلد وتحت الجلد) عند الساعة 12 يمتد من النهاية العلوية للشق السابق حتى بداية الثلم بين الوتدة والحنطة (شكل 2)، يمكن تمديد هذا الشق إلى حدود 2-5 ملم في هذا الثلم. تقص بعدها الأنسجة العميقة للشق الأخير باستعمال المخثر الكهربائي أو مقص تسليخ منحنٍ ويستمر هذا القص حتى يمكن إدخال سبابة يد الجراح بسهولة عبر مجرى السمع الظاهر (شكل 3).

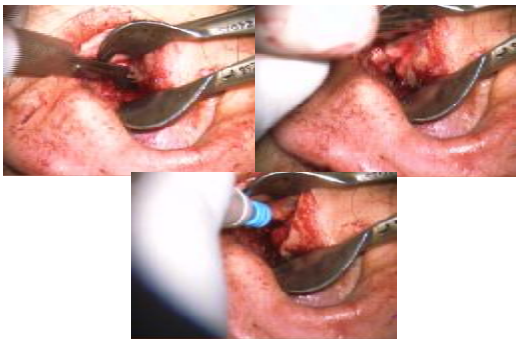

شكل (2) إجراء الشق العامودي عند الساعة 12 بالمشرط (الصورتان بالأعلى) ثم قص الأنسجة العميقة بالمخثر الكهربائي (الصورة بالأسفل)

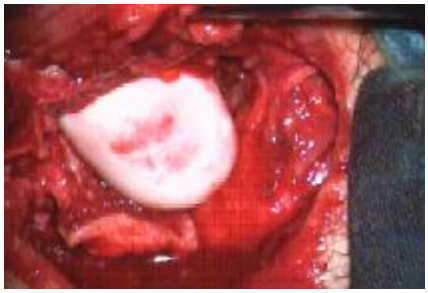

شكل (3) تشق الأنسجة العميقة عند الساعة 12 بحيث يمكن إدخال رأس السبابة بحرية

يلاحظ هنا أنه يمكن أن يحدث نزف لأحد الفروع الشريانية الصغيرة في الجدار العلوي للمجرى ويمكن السيطرة عليه بالمخثر الكهربائي. بعد إجراء هذين الشقين نكون قد حصلنا على شريحة ذات ارتكاز علوي وسفلي وحرة من حافتها الإنسية (البقايا الخلفية لغشاء الطبل) والوحشية (شكل 4).

شكل (4) شريحة المجرى الخلفية مفصولة عن القوقعة

يقص الارتكاز العلوي لهذه الشريحة بواسطة المقص (شكل 5) بحيث تبقى على ارتكاز واحد سفلي (تتحرك كالباب الدوار) حيث ترد على الجدار السفلي الخلفي للجوف الخشائي المحفور.

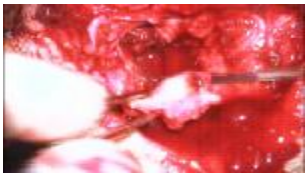

شكل (5) قص الارتكاز العلوي لهذه الشريحة (الصورة بالأيسر) وتدويرها باتجاه الخلف والأسفل (الصورة بالأيمن)

يمكن التخفيف من ثخانة Thickness الشريحة (عند اللزوم) بمقص التسليخ بإزالة جزء من الأنسجة تحت الجلد منها مع المحافظة على الجلد دون أذية (شكل 6). من أجل تثبيت الشريحة في مكانها يمكن في نهاية هذا التصنيع وضع غرزة أو غرزتين من خيط الفيكريل 0/3 بين النسيج تحت الجلد لها وذلك الموجود في القسم السفلي للجرح الأصلي خلف الصيوان (الذي أجري في بداية العمل الجراحي) (شكل 7)، يشد الخيط بشكل غير تام بحيث تبقى الشريحة ضمن الجوف الخشائي دون أن يشد طرفها باتجاه سطح الخشاء. توضع قطع جلفوم ضمن الجوف الخشائي ثم توضع دكة مبللة بأحد مراهم الصادات غير السامة للأذن الباطنة في مجرى السمع الظاهر بحث توسعه إلى أقصى مدى ممكن (شكل 8)، وتترك بالمجرى بحدود 10-12 يوماً بعد العمل الجراحي.

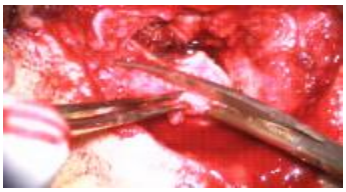

شكل (6) قص الأنسجة تحت الجلد للتخفيف من سماكة الشريحة

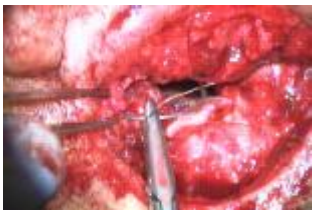

شكل(7) وضع غرزة بين النسيج تحت الجلد للشريحة و القسم السفلي من الحافة الخلفية للشق خلف الأذن

تزال الدكة بعد ذلك، ويلاحظ عندها أن فوهة مجرى السمع الظاهر قد أصبحت كافية للوصول إلى أية منطقة في الجوف الخشائي المحفور. يمكن أن يتشكل في الأيام التالية نسيج حبيبي عند الشق العامودي في الجدار العلوي للمجرى، يمكن أن يجرى له الكي بحمض الخل الثلاثي عدة مرات حتى يزول مع تطبيق بعض المراهم الكورتيزونية الموضعية.

شكل (8) وضع دكة كبيرة في المجرى مبللة بمرهم صاد حيوي

النتائج:

توزع مرضى دراستنا السبعة والأربعون إلى 26 مريضاً ذكراً (55.31%) و21 مريضة أنثى (44.68%). راوحت أعمارهم بين 4-60 سنة بوسطي 23.12 سنة. كانت الإصابة أحادية الجانب عند 44 مريضاً، وبالطرفين

عند ثلاثة مرضى (أي يكون مجموع الحالات 50 حالة)، وتوضعت بالأذن اليمنى في 23 حالة (46%) وباليسرى في 27 حالة (54%). كان الورم الكولستريني ناكس في 8 حالات(16%) وغير ناكساً في الحالات الباقية 84%. كانت الأذن الثانية طبيعية في 27 حالة (54%)، ومرضية في 23 حالة (46%) وتوزعت هذه الحالات كالآتي: ورم كولستريني 6 حالات، جيب انسحابي 6 حالات، التهاب أذن وسطى مصلي حالتان، سوابق حج خشاء 5 حالات، وحالة واحدة لكل من انثقاب مركزي، وانثقاب هامشي جاف، وغشاء ندبي، وترقيع سابق. جدول (1).

جدول (1) توزيع الحالات بحسب العمر ،طبيعية الورم الكولستريني ناكس أم غير ناكس وحالة الأذن الثانية

العمر (سنة)	4-62 (23.12%)	
الورم الكولستريني	غير ناكس	ناكس
	42 (84%)	8(16%)
الأذن الثانية	طبيعية	مرضية
	27(54%)	23(46%)

كانت الشكوى الرئيسة سيلاناً قيحياً مزمناً كريه الرائحة في 49 حالة (98%)، ونقص سمع في 42 حالة (84%) (منها حالتا صمم تام 4%) دوار في 3 حالات (6%)، ولقوة محيطية في 3 حالات (6%).

شكل (9) يبيّن عدد الحالات بحسب الشكوى الرئيسة

كان حج الخشاء المجرى جذرياً معدلاً في 34 حالة (في 28 حالة أجري تصنيع غشاء طبل وعظيمات وفي 6 حالات ترقيع غشاء طبل فقط)، وجذري في بقية الحالات أي 16 حالة، إذْ لم يجر أي تصنيع للأذن الوسطى (جدول 2).

جدول (2) عدد الحالات لكل نوع عمل جراحي

حج خشاء	جذري	جذري معدل	
تصنيع الأذن الوسطى	لا يوجد	مع تصنيع عظيمات وغشاء طبل	مع تصنيع غشاء طبل فقط
عدد الحالات	16	28	6

خلال مدة المتابعة حدث تضيق في فوهة مجرى السمع الظاهر في حالة واحدة فقط (2%) رغم أنه لم يحدث نكس للورم الكولستريني في هذه الحالة، في حين لم يحدث أي تضيق في الـــ 49 حالة الباقية (98%) علماً أنه حدث نكس للورم الكولستريني في أربع حالات منها (8%)، إذْ احتاج هؤلاء المرضى إلى إعادة العمل الجراحي، ولوحظ أن سبب النكس كان وجود حيد وجهي عالٍ عند مريضين، وتجمع قشور كولسترينية تحت غشاء الطبل المصنع عند المريضين الآخرين.(جدول 3).

جدول (3) توزيع الحالات بحسب حدوث تضيق بفوهة مجرى السمع الظاهر أم عدم حدوثه، وحدوث نكس للورم الكولستريني أو عدم حدوثه

	نكس الورم الكولستريني		عدم نكس الورم الكولستريني
حدوث تضيق بفوهة مجرى السمع الظاهر	0		1
بقاء فوهة مجرى السمع الظاهر واسعة	حيد وجهي عالٍ	نكس تحت غشاء طبل مصنع	45
	2	2	

وبالنسبة إلى التئام الجوف الخشائي فقد لاحظنا حدوث التئام ممتاز له عند المرضى كلّهم (بما فيهم المريض الذي حدث عنه تضيق الفوهة)، وذلك بعد نحو شهر إلى شهرين من إزالة الدكة. ونذكر أخيراً عدم حدوث التهاب ما حول الغضروف عند أي مريض.

المناقشة:

إن توسيع مجرى السمع الظاهر أمر لا بُدّ منه في نهاية كل عملية حج خشاء جذري أو جذري معدل (إذا أجري الشق خلف الصيوان)، والطريقة المثلى -كما نعتقد- هي التي تؤمن توازناً بين فوهة مجرى سمع واسعة ومنظراً جمالياً خارجياً مقبولاً للمريض وأقرب ما يكون إلى المنظر الطبيعي.

في سياق تصنيع المجرى بشريحة الباب الدوار (التي اعتمدت في دراستنا) فإن الشق المجرى بشكل عامودي داخل المجرى عند الساعة 12 مع شق الأنسجة العميقة

هناك يؤمنان توسيعاً كافياً للمجرى، ويؤمن إبقاء دكة كبيرة مدة كافية بعد العمل الجراحي المحافظة على هذا التوسيع، كما أن فرد الشريحة الخلفية عند ذروة الخشاء تسهم بشكل ممتاز في تصغير نسبي من حجم جوف الخشاء المحفور، وفي تحفيز امتداد البشرة لتغطي الجوف الخشائي كلّه، مما يسهم في تسريع الالتئام والوصول إلى جوف جاف والحفاظ على هذه الحالة (أذن جافة).

وقد لاحظنا في نتائج دراستنا أن 98% من المرضى لم يحدث عندهم تضيق، وبقيت فوهة مجرى السمع الظاهر ذات قطر كاف للتنظيف الجيد والسهل، في حين حدث هذا التضيق في حالة واحدة فقط (2%)، علماً أن المنظر الخارجي لمجرى السمع بقي طبيعياً أو قرب طبيعي (ندبة بسيطة بين الوتدة وجذر الحنطة أحياناً) (شكل 10) عند المرضى كلّهم، ومن ثَمَّ نكون بهذه الطريقة قد أمنا المعادلة سابقة الذكر بين فوهة واسعة لمجرى السمع الظاهر والناحية الجمالية عند الغالبية العظمى من المرضى.

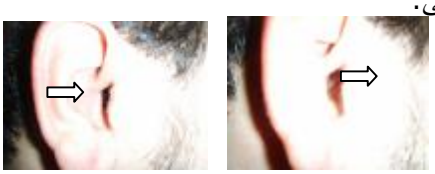

شكل (10) منظر خارجي (الصورة اليسرى) لمجرى السمع الظاهر عند أحد مرضى الدراسة بعد 54 شهراً من العمل الجراحي، يلاحظ منظر شبه طبيعي . يشير السهم إلى ندبة بسيطة للشق المجرى بين الوتدة وجذر الحنطة.تشير الصورة اليمنى (صورة قريبة للمريض نفسه) إلى حجم جيد للفوهة حتى قبل وضع قمع أذن فيها

شكل (11) تصنيع المجرى بطريقة شريحة Z (11)

فضلاً عن شريحة الباب الدوار هناك العديد من الطرائق الجراحية التي تهدف إلى إجراء هذا التوسيع[10]. تتضمن هذه الطرائق واحداً أو أكثر من العناصر الآتية: 1- إزالة جزء من غضروف القوقعة كما في طريقة Z-Meatoplasty (الشكل 11)[11] 2- إزالة غضروف من الوتدة و الجدار السفلي لمجرى السمع الظاهر[12]. 3- وضع قطب بين القوقعة وسطح الخشاء كما في Perichondrial posterior fixation technique [15] (الشكل 12). 4- إجراء دك بدكة كبيرة لمجرى السمع الظاهر، وهذه عادة تكون عنصراً مشتركاً ضمن الطرائق السابقة كلّها.

إن معظم الطرائق الناجحة (أي التي تؤدي الغرض في الوصول إلى أماكن جوف الخشاء كلّها، وخاصة ذروته، وتسهم من ثَمَّ في الوصول إلى أذن جافة) هي التي تعتمد على إزالة جزء مهم من الغضروف.

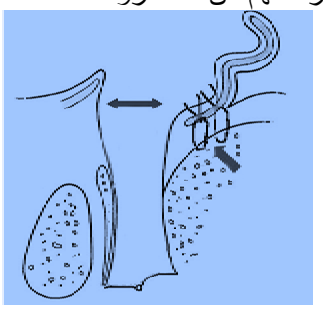

شكل(12) طريقة تثبيت الغضروف على سطح الخشاء بغرزة [15]

غير أنها تؤدي غالباً إلى تشويه صريح في شكل القوقعة بحيث يظهر ذلك للعين المجردة، وقد لا يتقبل كثير من المرضى ذلك[16] (شكل 13)، فضلاً عن إمكانية حدوث التهاب ما حول الغضروف(Perichondritis)عند استئصال جزء منه عند مريض لديه أصلاً إنتان (غالباً بجراثيم سلبية الغرام واللاهوائيات) ضمن جوف الأذن الوسطى والخشاء.

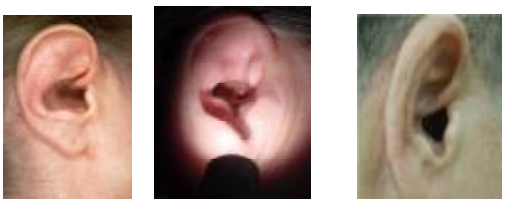

شكل (13) المنظر الخارجي لمجرى السمع الظاهر لبعض الطرائق الجراحية التي تعتمد على استئصال جزء من غضروف القوقعة أو خياطة القوقعة إلى سطح الخشاء . يلاحظ بشكل واضح التشوه في هذا المنظر {من اليمين إلى اليسار [15 16 17] }.

وبالمقارنة بطريقة تصنيع فوهة المجرى المتبعة في دراستنا نلاحظ أننا وصلنا إلى نسبة عالية جداً من بقاء فوهة مجرى السمع الظاهر واسعة خلال مدة المتابعة مع

منظر جمالي مقبول جداً من المرضى كلّهم وأقرب إلى المنظر الطبيعي.

الاستنتاج:

إن شريحة الباب الدوار هي طريقة فعَّالة من طرائق تصنيع مجرى السمع الظاهر في نهاية عمليات حج الخشاء بالطريقة المفتوحة. فضلا عن أنها تسهم في تصغير حجم الجوف الخشائي وفي امتداد البشرة ضمن هذا الجوف، ومن ثَمَّ تسرع بالوصول إلى جوف خشائي ملتئم وجاف، وتحقق المعادلة المهمة بين توسيع فوهة المجرى والناحية الجمالية لها.

References

1- Nikolopoulos TP, Gerbesiotis P. Surgical management of cholesteatoma: the two main options and the third way-atticotomy/limited mastoidectomy. Int J Pediatr Otorhinolaryngol. 2009 Sep;73(9):1222-7.

2- J.Magnan.La chirurgie du Cholesteatome. L'Otite Chronique; 1995: 121-46.

3- Hisham S Khalil , Paul C Windle-Taylor .Canal wall down mastoidectomy: A long term commitment to the outpatients? BMC Ear, Nose and Throat Disorders 2003 Mar; 3(1) :1186-93

4- Hulka GF, McElveen JT Jr: A randomised blinded study of canal wall up versus canal wall down mastoidectomy determining the differences in viewing middle ear anatomy and pathology. Am J Otol 1998 sep; 19(5):574-8.

5- Faramarzi A, Motasaddi-Zarandy M, Intraoperative findings in revision chronic otitis media surgery. Arch Iran Med. 2008 Mar;11(2):196-9.

6- Joseph B. Nadol M. Causes of failure of mastoidectomy for chronic otitis media. Laryngos. 1985 Apr; 95(4): 410–3

7- Garap JP, Dubey SP. Canal-down mastoidectomy: experience in 81 cases. Otol Neurotol. 2001 Jul;22(4):451-6.

8- Murray DP, Jassar P et all . Z-meatoplasty technique in endaural approach mastoidectomy. J Laryngol Otol. 2000 Jul;114(7):526-7.

9- Ugo Fisch, John May. Tympanoplasty, Mastoidectomy,and Stapes Surgery. Laryngos. 1994Apr.(194): 274

10- Mirck PG. The M-meatoplasty of the external auditory canal. Laryngos.1996 Mar;106(3):367-9.

11- David E. Tunkel, MD . The Z-Meatoplasty for Modified Radical Mastoidectomy in Children. Arch Otolaryngol Head Neck Surg. 2006Dec;132:1319-22.

12- Eisenman DJ, Parisier SC. Meatoplasty: the cartilage of the floor of the ear canal. Laryngos. 1999Oct;109:840-2.

13- Tunkel DE. The Z-meatoplasty for modified radical mastoidectomy in children. Arch Otolaryngol Head Neck Surg. 2006 Dec;132(12):1319-22.

14- Gómez-Ullate R, Ruiz Escudero C,et all Meatoplasty by intra-aural approach. Acta Otorrinolaringol Esp. 1998 May;49(4):283-7.

15- Ik Joon Choi, Jae-Jin Song, et all. A Novel Meatoplasty Method in Canal Wall Down Tympanomastoidectomy:A Perichondrial Posterior Fixation Technique. Clinical and Experimental Otorhinolaryngo.2009 Dec.;2 (4): 164-8.

16- Myles L.Pensak, Controversies in Otolaryngology.2001Mar,205:476.

17- Peter Roland. Cholesteatoma: Treatment & Medication.e Medicine specialties 2010, Ma .215:456-61.

تاريخ ورود البحث إلى مجلة جامعة دمشق 2010/11/4.

تاريخ قبوله للنشر 2011/6/8.