ترميم الأنف عند الأطفال
باستعمال الشريحة الجبهية المعدلة

أنور الحسنية*

الملخص

خلفية البحث وهدفه: يعدُّ ترميم الأنف من المشكلات الترميمية الصعبة نظراً إلى مكانة الأنف التجميلية وتعدد الأنسجة المكونة له، ونظراً إلى تضاريسه المعقدة. وتصبح هذه المشكلة أصعب عند الأطفال بسبب صغر الفتحات الأنفية ودقة التراكيب النسيجية وعدم توافر أنسجة مجاورة كافية للترميم.

هدف هذا البحث إلى دراسة حالات ترميم الأنف عند الأطفال في مشفى المواساة الجامعي واقتراح تعديل جديد على الشريحة الجبهية يتضمن تطويلها بشريحة صفاقية من طبقة الـ Galea مع وضع طعم جلدي على الشريحة الصفاقية وطيها لاستعمالها في ترميم الطبقة المخاطية.

مواد البحث وطرائقه: دراسة راجعة على 12 طفلاً مصاباً بضياع واسع في الأنف خلال الأعوام 2006-2011 في شعبة جراحة التجميل والترميم في مشفى المواساة الجامعي.

النتائج: تعود معظم أسباب الضياع المادي في الأنف عند الأطفال إلى حدوث إنتان في الطفولة الأولى للحياة. استعملت الشريحة الجبهية المعدلة في نصف الحالات، في حين استعملت الشريحة الجبهية العادية في النصف الآخر. ولم يلاحظ بعد استعمال الشريحة الجبهية المطولة بشريحة صفاقية مع طعم جلدي حدوث أي انكماش ثانوي أو تضيق في الفتحات، واستمرت الشريحة بالنمو مع نمو الطفل في حين حدثت انكماشات ثانوية وتضيق فوهات الأنف عند استعمال الشريحة الجبهية الموسعة أو المبطنة بطعم جلدي أو المطوية.

الاستنتاج: يتطلب ترميم أنف الأطفال خبرة خاصة ومتابعة طويلة، وتقدم الشريحة الجبهية المطولة بشريحة صفاقية حلاً جيداً لتأمين البطانة الأنفية، مما يسمح بزرع الطعم الغضروفي أو العظمي اللازم في المرحلة نفسها.

كلمات مفتاحية: ترميم الأنف- الأطفال- الشرائح الجبهية.

* مدرس- قسم الجراحة - كلية الطب البشري - جامعة دمشق.

Nasal Reconstruction in Children with Modified Forehead Flap

Anwar Alhassanieh*

Abstract

Background& Objective: Nasal reconstruction is considered as one of the difficult reconstructive problems to solve. That is due to the importance of the cosmetic appearance of the nose, the several types of tissues forming the nose and the complexity of the anatomy of the nose.

Due to the small nostrils, delicate tissue and lack of surrounding tissues enough for reconstruction, this problem becomes more difficult to in the reconstruction of children's noses,

The aim of this research is to look at the cases of nasal reconstruction in children at Mouassat university hospital, and to suggest a new modification on the forehead flap, which leads to lengthening the flap by recruiting a piece of the Galea as a facial flap connected to the distal end of the forehead flap. This flap will be covered with a split thickness skin graft, then it will be folded to reconstruct the inner surface of the nose.

Materials & Methods: A retrospective study on12 children who had wide defects on their noses. Between 2006 to 2011.

Results: The majority of nasal defects on noses were due to history of infection in early childhood. The modified forehead flap was used in half of the cases, while the other half of cases were reconstructed using the standard forehead flap.

Neither secondary contractures nor nostrils stenosis were found following the recruitment of modified forehead flap. The flap continued to grow perfectly several years post operation.Secondary contractures and nostrils stenosis were recorded following the use of the standard forehead flap and reconstruction of the inner surface with different methods like turned over flaps and lining skin grafts.

Conclusion: The reconstruction of nasal defects in children needs special experience and long term follow up. The modified, lengthened from the Galea, forehead flap is considered to be a good solution for lining reconstruction, which permits the insertion of cartilage or bone grafts at the same setting.

Key words: Nasal Reconstruction, Children, Forehead flap.

* Department Of Surgery, Faculty of Medicine- Damascus University.

مقدمة:

لا بدَّ عند ترميم الأنف من ترميم الأنسجة الثلاثة المكونة له (الغطاء الجلدي- والهيكل العظمي الغضروفي- والبطانة المخاطية) ويفضل دائماً ترميم الهيكل بمرحلة ترميم الغطاء الجلدي نفسها، ويعتمد الترميم على مساحة الضياع المادي وعمقه وتوضعه وعلى العامل المسبب، ويتميّز الترميم عند الأطفال بما يأتي[1]:

- مصادر الترميم غير كافية عند الأطفال.
- إن توقيت إجراء الترميم غير متفق عليه، وقد يؤدي الترميم المبكر إلى اضطراب نمو الوجه. ويفضل بعضهم تأجيل الترميم النهائي إلى ما بعد البلوغ. إلا أن معظم المؤلفين يتفقون على إجرائه باكراً[1].
- لا توجد دلالات دقيقة على نمو الأنسجة المرممة بشكل طبيعي.
- لا يمكن استعمال أنسجة الوجه للترميم كالشرائح الأنفية الشفوية؛ لأن ذلك يؤدي إلى ترك ندبات دائمة.
- صعوبة العناية بالطفل عند استعمال الشرائح على مرحلتين.
- صعوبة تأمين طبقة المخاطية بسبب صعوبة طي الشريحة الجبهية السميكة؛ لأن ذلك يسدُّ الفوهات وصعوبة وضع طعم مبطن لها لأن ذلك سيحول دون إمكانية وضع طعم غضروفي أو عظمي تحت الشريحة.

ترميم الغطاء الجلدي: يمكن في الضياع المادي السطحي إجراء الترميم بطعوم جلدية كاملة السماكة مع احترام فكرة الوحدات التشريحية التجميلية للأنف، وعند انكشاف العظم أو الغضروف لا بد من اللجوء للشرائح.

في الضياعات الصغيرة تستعمل شرائح من الأنف كشرائح (ذات الفصين bilobed- شرائح L.L.L- شريحة Rieger- شريحة Marchac- Rybka- Rintala.

أمَّا في الضياعات الواسعة فيمكن استعمال الشرائح الناحية والبعيدة وأهمها:

- الشريحة الجبهية Frontal. F [2] سواء المتوسطة أو الجانبية وشرائح الـ Glabella وتعطي الشريحة الجبهية مساحة واسعة ويمكن إجراء توسيع مسبق لترقيقها وضمان تأمين البطانة بعد طيها.
- الشرائح الأنفية الشفوية Nasolabial. F. تؤدي إلى ندبات دائمة عند الأطفال.
- شرائح من الخد: خاصة الشرائح التقدمية لترميم جانب الأنف وهي تترك ندبات دائمة.
- شرائح الفروة خاصة شرائح Washio[3]- Converse[4]- New[5] وشريحة Gillies[5].
- الشرائح الحرة.

ترميم الهيكل العظمي الغضروفي: ويجرى بمرحلة ترميم الجلد والبطانة نفسها، وتعدُّ الطعوم الغضروفية الضلعية من أهم المصادر، ويمكن أخذ الطعوم عظمية من الحرقفة ولا يستعمل غضروف الوترة أو غضروف صيوان الأذن عند الأطفال خشية حدوث اضطراب في نموهما. ونادراً ما تستعمل الطعوم الصنعية.

ترميم الغشاء المخاطي أو البطانة Lining:

1- الشرائح الجلدية المقلوبة Turnover. F: تستعمل عند وجود جلد غير ندبي مجاور.

2- تبطين الشريحة الجبهية بطعم جلدي أو بغشاء مخاطي Lined. F [2] وهي طريقة جيدة، ولكن لا يمكن عند استعمالها وضع طعم عظمي أو غضروفي بين الشريحة الجبهية والطعم الجلدي، لأن الطعم الجلدي لن يلامس الشريحة الجلدية وسيتموت، وكذلك الطعم الغضروفي أو العظمي لأنه لن يتروى إلا من جهة الشريحة الجبهية.

3- الشرائح المخاطية من الأنف والوترة وتؤدي عند الأطفال إلى اضطراب في النمو.

4- الشرائح الأنفية الشفوية وهي شديدة السماكة وتترك ندبات دائمة في الوجه عند الأطفال.

5- طي الشريحة الجبهية وسيؤدي ذلك إلى إغلاق الفوهات عند الأطفال بسبب سماكتها وقد تكون غير كافية من حيث المساحة بسبب ضيق جبهة الأطفال.

6- الشريحة الجبهية المطولة (ش.ج.م): أي المطولة بطعم جلدي موضوع على شريحة صفاقية من الـ Galea، وهي امتداد للشريحة الجبهية الجلدية. وهذا يمثل التعديل الأساسي الذي نقترحه على الشريحة الجبهية.

أسباب الضياعات المادية للأنف عند الأطفال: تعود هذه الأسباب غالباً لإنتانات في الطفولة الباكرة وليس للأسباب الورمية كما عند الكهول، أهم الأسباب الأخرى هي الرضوض والحروق والعضات والتشوهات الخلقية.

الدراسة العملية:

هدف الدراسة: دراسة طرائق ترميم الأنف عند الأطفال في مشفى المواساة الجامعي، ودراسة دور الشريحة الجبهية المعدلة من قبلنا في تحسين النتائج.

المواد والطرائق: أجريت دراسة بشكل راجع في شعبة جراحة التجميل والترميم على 12 طفلاً مصاباً بضياع واسع على الأنف، وجرت المتابعة بشكل دوري كل ثلاثة شهور، وقد استبعدت الحالات ذات الضياع المادي الصغير التي عولجت بشرائح موضعية أو بطعوم جلدية.

مدة الدراسة: خمس سنوات 2006/1/1 حتى 1011/1/1 وسبب طول مدة الدراسة ندرة الحالات والحاجة إلى مدة متابعة طويلة الأمد لدراسة نتائج طريقة الشريحة الجبهية المعدلة.

التوزع والعمر:شملت الحالات 4 ذكور و8 إناث وتوزع العمر بحسب الجدول **رقم (1)**

أسباب الضياعات المادية: توزعت أسباب الضياعات المادية الواسعة بحسب الجدول **رقم (2)**

الآفات المرافقة: -ضياع مادي بالشفة العلوية في حالتين (حالة ورم وعائي- حالة عضة الحيوان).

- ضياع مادي بالخد (حالة عضة الحيوان- حالة رض بآلة زراعية- حالة حادث سير).

- استئصال عين (حالة رض بآلة زراعية). ولم يتم التوسع في شرح الآفات المرافقة أو معالجتها لأنها لا تدخل ضمن نطاق البحث، ولكنها تسهم في تعقيد المعالجة.

طرائق المعالجة: *-ترميم الغطاء الجلدي:استعملت الشريحة الجبهية في الحالات الاثنتي عشرة، وقد أجري توسيع مسبق للجبهة في حالتين وأجريت أربع شرائح جبهية عادية جانب متوسطة. في حين أجريت ست شرائح جبهية مطولة بشريحة صفاقية من الـ Galea مع طعم جلدي فوقها بحسب التعديل المقترح في ست حالات.

*-ترميم الهيكل العظمي الغضروفي:شمل الضياع الغضاريف الجانبية فقط مع ضياع جلدي ومخاطي واسع في أربع حالات. وشمل الغضاريف الجانبية مع معظم الوترة في أربع حالات، وشمل الغضاريف الجانبية والوترة وعظمي الأنف في حالتين.

وقد أجري ترميم الهيكل العظمي الغضروفي في عشر حالات في مرحلة ترميم الغطاء الجلدي نفسه، في حين أجري ترميم ثانوي للغضاريف الجانبية في زمن ثانٍ في حالتين، وهما الحالتان اللتان استعمل فيهما الطعم الجلدي على الوجه الباطن للشريحة الجبهية لتأمين البطانة، واستعمل الغضروفي الضلعي في العشر حالات الأولى في حين استعمل طعم غضروفي من صيوان الأذن في الحالتين اللتين احتاجتا إلى ترميم غضاريف جانبية فقط. والغميد كان موجوداً أصلاً

*-ترميم الغشاء المخاطي Lining:

- استعملت الشرائح المقلوبة من جلد الأنف المتبقي في أربع حالات.
- الطعم الجلدي جزئي السماكة لتبطين الشريحة الجبهية في حالتين، إذْ شمل الضياع المادي كامل الجناحين.

• استعملت الطريقة المستحدثة في ست حالات أي الشريحة الجبهية المطولة بشريحة صفاقية مع طعم جلدي فوقها.وسنقوم بشرح هذه الطريقة بشكل مفصل.

طبقت هذه الطريقة للمرة الأولى عند طفل تعرض لعضات جرذ وهو بعمر عدة ساعات الحالة رقم (1)- (الصورة رقم1) وقد راجعنا الطفل بعمر عدة أيام حيث وجد ضياع مادي لكامل الأنف وقد شمل الضياع كلاً من جلد الأنف ومخاطيته وجناحي الأنف وغضاريفه الجانبية العلوية والسفلية وكامل الوترة وظهر الأنف مع ضياع جلدي واسع في الخدين وضياع شفة علوية تحت تام تقريباً وقطعة صغيرة من الجفن العلوي.

في اليوم 15 أجري ترميم شفة علوية بشرائح من الثلم الأنفي الشفوي (Nosolabial F)، وقد تبعنا في تصميم هذه الشرائح خطوط الجروح الموجودة أصلاً صورة رقم(2).في اليوم (45) أجرينا المرحلة الأولى من الشريحة الجبهية (F.F) حيث أجري الشق A الذي يشمل الجلد والعضلة الجبهية دون تسليخ الوجه الباطن للشريحة ومن ثم أجري الشق B وهو شق ضمن الفروة المشعرة على امتداد محور الشريحة الجبهية وبطول 2 سم تقريباً شمل الجلد وتحت الجلد حتى صفاق الـ Galea، وأجري تسليخ تحت الجلد عن الصفاق للشريحتين B1 وB2.ثم أجري شق للصفاق حتى السمحاق (الشق C) للاستفادة من ظاهرة التأجيل (Delay) وتعزيز تروية الشريحة الصفاقية [Galea Flap (G. F)]. وتأخذ الشريحة B ترويتها العشوائية من الشريحة الجبهية ذات التوعية المحورية، ولم يحدث أي تموت في الشرائح الصفاقية المستعملة، مما يدُل على ترويتها الجيدة.

وضع طعم جلدي جزئي السماكةSG فوق الشريحة الصفاقية G. F، ووضع ضماد بسيط فوق الطعم وأغلق الشق B بشكل بسيط جداً بقطبتين لتقريب الشريحتين B1 وB2 (الصورة رقم4) وبعد عشرة أيام تم نقلت الشريحة الجبهية F.F مع الشريحة الصفاقية G.F والطعم الموضوع فوقهاSG (الصورة رقم 5) وهذه المدة كافية للتحقق من عيوشة الطعم الجلدي ولتحقيق الفائدة المرجوة من ظاهرة التأجيل[13].

وقد أمنت الشريحة الجبهية F.F الغطاء الجلدي، وجرى طي الشريحة الصفاقية G.F مع طعمها الجلدي لتأمين بطانة واسعة للأنف، وأجري طيها على نفسها على الخط المتوسط لتأمين طبقتين مخاطيتين على جانبي الوترة المصنعة، ووضع طعم غضروفي بشكل L من الأضلاع لتأمين الهيكل الغضروفي لظهر الأنف وللعميد والوترة. مع وضع قطعتين غضروفيتين رقيقتين لترميم الغضاريف الجانبية السقفية.ثم أجري فصل للشريحة بعد 18 يوماً وأغلق الشق B بشكل بسيط ووضعت موسعات فوهات الأنف لعدة شهور. وجرى ترقيق بعض أجزاء الشريحة بعمر سنة ونصف ودامت مراقبة الطفل أكثر من أربع سنوات حيث حصل نمو مواكب للأنف المرمم دون حصول انكماش ثانوي أو تضيق فوهات أو في مجرى الأنف (الصورة6). وقد استعملت هذه الشريحة فيما بعد على خمسة مرضى وبنتائج مشابهة.

الحالات رقم 2و3و4

النتائج:

- أظهرت الدراسة أن معظم الإصابات تصيب الفتيات بنسبة 75%، وتوزعت الحالات بالتساوي تقريباً على مراحل الطفولة حتى عمر 12 سنة.

- واللافت للانتباه أن السبب الأول للضياعات المادية في الأنف عند الأطفال في دراستنا هو الإنتانات في الطفولة المبكرة في ثلث الحالات والرضوض في ربع الحالات، في حين تظهر دراسات عالمية أن السبب الأول هو التشوهات الخلقية خاصة غياب نصف الأنف. كما في دراسة Freilas[9,6].

- ترافق الضياع في الأنف بضياع مادي في الخد في ربع الحالات بسبب شيوع الأسباب الرضية والإنتانية.
- استعملت الشريحة الجبهية لترميم الحالات كلّها، وقد أجري التوسيع المسبق في 12/2 (16%) من الحالات. واستعملت الشريحة الجبهية المطولة في 50% من الحالات.
- أخذت الطعوم الغضروفية لترميم الهيكل العظمي الغضروفي في 12/10 حالة (80%) من الغضاريف الضلعية، وقد استعملت جميعها بشكل حرف (L) لترميم ظهر الأنف والحاجز الأنفي، ولم يلاحظ أي تشوه في جدار الصدر خلال أكثر من 5 سنوات بعد العمل الجراحي عند 8 ثمانية من هؤلاء المرضى. وقد أخذ طعم غضروفي من الصيوان في حالتين فقط.

ولترميم الغشاء المخاطي استعملت الطعوم الجلدية في حالتين فقط أي 16% من الحالات و الشرائح المقلوبة في 34% من الحالات (12/4). واستعملنا الشريحة الجبهية المطولة المعدلة في نصف الحالات، ولم يحدث تموت في أي من الشرائح الجبهية الاثنتى عشرة. وحدث إنتان بسيط في 12/3، أي 25% من الحالات ولم يترك أثراً في حياة الشريحة أو في النتائج البعيدة.

- وإذا وزعنا هذه المجموعة من المرضى إلى مجموعتين: الأولى مجموعة الشرائح الجبهية العادية (6 حالات)، والثانية الشرائح الجبهية المعدلة والمطولة بشريحة صفاقية (6 حالات)، وجدنا أنه حدث تضيق فوهات في المجموعة الأولى في 4 حالات من ست، أي 65% من الحالات، مما تتطلب إجراء توسيع ثانوي. وقد حدث انكماش ثانوي في الشريحة في نصف حالات هذه المجموعة 6/3 وهي الحالات التي استعملت فيها الشرائح المقلوبة الندبية أصلا لترميم الغشاء المخاطي. في حين أجري ترقيق ثانوي للشريحة في أربع حالات من ستة وهي الحالات التي لم يستعمل فيها التوسيع المسبق.

بينما في مرضى المجموعة الثانية حدث تضيق الفوهات في حالة واحدة فقط، أي في 17% من الحالات، وحدث انكماش ثانوي في حالة واحدة فقط (17%) من الحالات، وأجري ترقيق ثانوي لخمس شرائح من ست. ولم يحدث أي تموت للطعم الجلدي الموضوع على صفاق الفروة، و لم تحدث أي حاصة ندبية بعد مرور أكثر من 3 سنوات مراقبة.

المناقشة: أدى استعمال الشريحة الجبهية المطولة بشريحة من صفاق الفروة مع طعم جلدي إلى تحسين واضح للنتائج من حيث إنقاص الانكماش الثانوي وإنقاص تضيق الفوهات ولم يغير في نسبة الحاجة لترقيق الشريحة.

أثار كثيرون7 استعمال شريحة من الـ Galea في ترميم الصيوان والوجه والفروة، ولكنها لم تستعمل قبل هذه الدراسة في ترميم الأنف أو غشائه المخاطي.

وقد وفرت هذه الطريقة مصدراً مهماً لترميم الغشاء المخاطي وسمحت بزرع الطعم الغضروفي أو العظمي بين الشريحة الجلدية الأصلية والشريحة الصفاقية المغطاة بطعم جلدي، وذلك في زمن واحد وهذا غير ممكن في الطرائق الأخرى التي تعتمد على تبطين الشريحة الجبهية بطعم جلدي.

لم نستعمل الطعم الغضروفي من الوترة لأن ذلك يؤدي إلى تشوه نمو الأنف [10].

استعملنا الطعوم الغضروفية الضلعية لترميم الهيكل نظراً إلى توافرها، ولأن نسبة امتصاصها أقل من الطعوم العظمية [8]. وقد نمت الطعوم الغضروفية الضلعية بشكل ممتاز خلال مدة متابعة تجاوزت الخمس سنوات، وهذا ما أكدته دراسات سابقة كدراسة D.J. Menger ورفاقه[9] على ستة أطفال أجري ترميمهم بهذه الطريقة.

يمكن استعمال الشرائح المقلوبة لترميم البطانة إذا لم يكن الجلد المتبقي ندبياً، كما في حالات الغياب الخلقي لنصف الأنف، حيث يكون جلد نصف الأنف سليماً كما في

السلسلة التي نشرها Freilas[6] على 7 حالات. ولم نستطع استعمال هذه الطريقة في مرضى المجموعة الثانيـــة لأن جلد باقي الأنف كان ندبياً أو غير كافٍ.

وكذلك لم نستطع استعمال شرائح مخاطية من الأنف نفسه كما فعل Talmant[12] بسبب صغر عمر مرضانا وامتـــداد مساحة الضياع المادي على معظم مساحة الأنف.

لم نلجأ للتوسيع المسبق إلا في حـــالتين بـــسبب حـــدوث الانكماش الثانوي، وقد حدث ذلك فعلاً في الحالتين، وكان Gwiglian[11] أشار إلى حدوث انكماش ثانوي بعد توســـيع الفروة.

ساعدت طريقتنا على تصنيع فتحات أنف واسعة نسبياً لأن الشريحة التي أسهمت بترميم الغشاء المخاطي هي شريحة رقيقة لا تتعدى سماكة الصفاق مع طعم جلـــدي جزئـــي السماكة مغطٍ لها، في حين أدى استعمال الشريحة الجبهية العادية المطوية للداخل لتأمين الغشاء المخاطي إلى انسداد الفوهات بسبب سماكتها. ولا يكفي عرض الجبهـــة عنـــد الأطفال لترميم جلد الأنف وبطانته معاً حتى لـــو فكرنـــا بوضع طعم جلدي فوق جزء من العضلة الجبهية وطيهـــا بدلاً من الشريحة الصفاقية المقترحة.

وقد استعملنا موسعات للفوهات الأنفية في الحالات جميعها مدة لا تقل عن ستة أشهر، وهي موسعات قليلة الـــرض وذات لمعة تسمح للطفل بالتنفس ومصنوعة من أنابيـــب السيليكون الطري.

الاستنتاج: إن الشريحة الجبهية المطولة بـــشريحة مـــن صفاق الـــ Galea مع طعم جلدي فوقها هي شكل معـــدل وجديد لهذه الشريحة في ترميم الأنف، وهي تـــؤمن مـــن ناحية التغطية الرقيقة للبطانة، ومن ناحيـــة ثانيـــة هـــي شريحة جيدة التروية وتـــسمح بـــزرع الطعـــم العظمـــي الغضروفي تحتها ولا تؤدي إلى تضيق فوهات أو انكماش ثانوي للشريحة الجبهيـــة كمـــا فـــي طرائـــق التـــرميم الأخرى.وستجد هذه الـــشريحة اســـتطبابها الأول عنـــد الأطفال مقارنة" بالطرائق الأخـــرى المـــستعملة لتـــأمين البطانة الأنفية مثل "طي الشريحة الجبهية- وقلب الشرائح الجلدية- والشرائح الأنفية الشفوية والطعم الجلدي المبطن للشريحة " ولكل منها مساوئ يمكن تحاشـــيها باســـتعمال طريقتنا المعدلة.وسيبقى لهذه الطريقة سيئة واحـــدة هـــي إضافة زمن جراحي لتحضير الشريحة الصفاقية والطعـــم فوقها، ولكن هذا قد يريح الطفل مـــن جلـــسات ترقيـــق الشرائح الأخرى المستعملة.

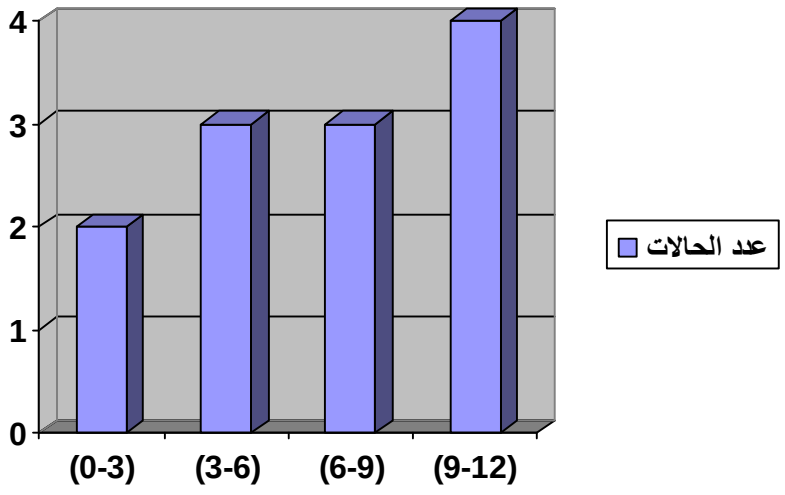

المخطط رقم (1) توزع الحالات بحسب العمر

العمر بالسنوات	0-3	3-6	6-9	9-12
عدد الحالات	2	3	3	4

الجدول (2): أسباب الضياعات المادية بالأنف عند الأطفال

السبب	عدد الحالات
تشوهات خلقية (ورم وعائي- وحمة وعائية)	2
عضة حيوان	1
حروق	2
رضوض	3
إنتان بالطفولة	4

المخطط رقم (2) الاختلاطات

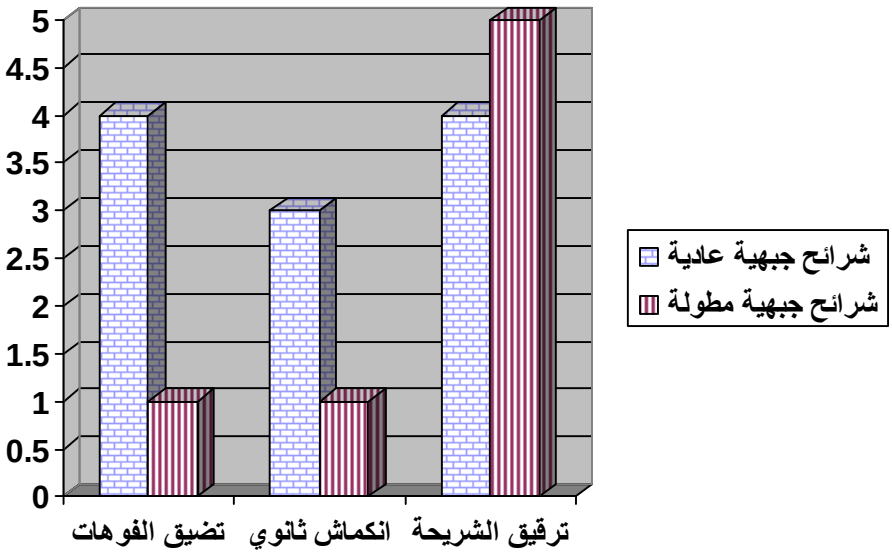

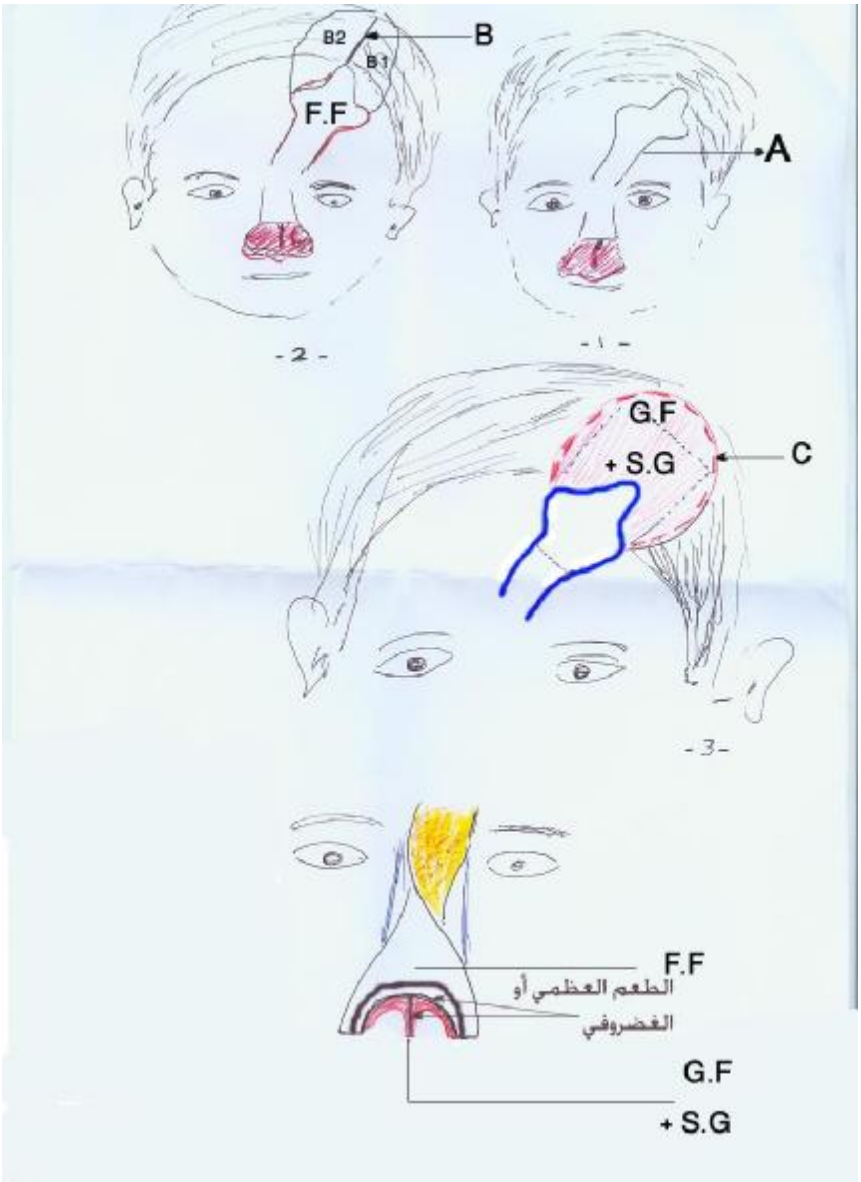

تكنيك الشريحة الجبهية المعدلة

صورة رقم (1)

صورة رقم (2) بعد ترميم الشفة

صورة رقم (3) رسم الشريحة

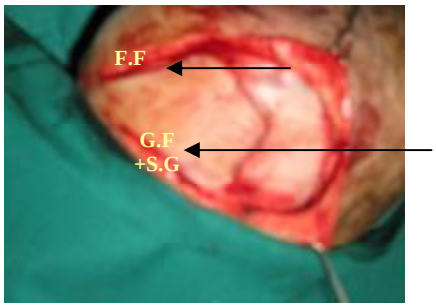

صورة رقم (4) الشريحة الجبهية والصفاقية والطعم الجلدي

صورة رقم (5) الشرائح في مكانها لاحظ الفوهات الواسعة

صورة رقم (6) الطفل بعد سنتين

الحالة رقم(1)

قبل الترميم

رسم الشريحة

بعد عدة سنوات(لاحظ الفوهات الواسعة)

بعد عدة سنوات (لا يوجد انكماش ثانوي أو سماكة)

الحالة رقم (2)

قبل الترميم **بعد عدة سنوات من الترميم بالطريقة المعدلة**

(لا يوجد سماكة، فوهات واسعة، انكماش ثانوي بسيط)

الحالة رقم (3)

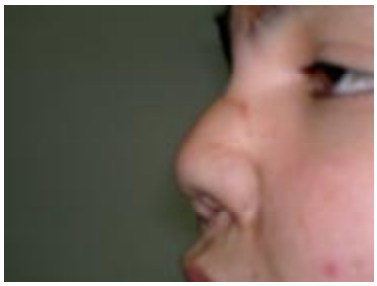

الحالة رقم (4)

حالة ترميم أنف بعد عدة سنوات (لاحظ الفوهات الواسعة، لا توجد سماكة شديدة، انكماش ثانوي بسيط)

الترميم باستعمال موسع جلدي **انكماش ثانوي بعد عدة سنوات**

الحالة رقم (5)

الحالة رقم (6) استئصال ورم وعائي ساد للأنف – الترميم بشريحة جبهية مقلوبة للداخل لتأمين البطانة – وضع طعم غضروفي– تظهر الصورة النهائية سماكة الشريحة - صغر الفوهات - وجود أشعار على الشريحة - انكماش ثانوي بسيط

References

1- Gary C. Burget, F.G. Monick: Pediatric nasal Rconstruction in Aesthetic Reconstruction of the noze, Edition Mosby, Missouri 1994, pp463-524.

2- J.S. Wilson, N.M. Breach: Forhead Skin Flaps in Grabbs' Encyclopedia of Flaps, Edition Lippincott- Raven New York- 2006 Vol. 1 chapter 100-pp378390.

3- Washio H. Further Experiences with the Retroauricular Temporal Flap. Plast. Reconst. Surg. 1972, 50, pp160-166.

4- J.G. McCarthy: Scalping Forhead Flap in Grabbs' Encyclopedia of Flaps, Edition Lippincott- Raven, New York, 2006- vol.1 Chaptre 54 - pp213-219.

5- M. Revol, J.M. Servent; Reconstruction du nez in Manuel de Chirurgie Plastique et Esthetique- Edition flammarion- Paris 1977, pp380-403.

6- R.D.S. Freilas, N. Alonso, T.D.F. Azzolini, the Surgical Repaire of Half-Nose, J.Plastic. Reconstr. Aesthetic. Surg. 2008, 10. 1016, pp08-040.

7- J.M. Psillakis, J. Velar, J. Perrsonelli: Galeal Flaps in Grabbs' Encyclopedia of Flaps, Edition Lippincott-Raven New York 2006 vol. 1 chapter 103 - pp390-400.
8- Gary. C. Burget Aesthetic Reconstruction of the Nose in: Mathes, Plastic Surgery vol. 3, Edition Elsevier, Philadelphia 2006 pp573-648.
9- D.J.Menger, I.C.Tabink, G.J.N.Trenite: Nasal Septal Abscess in children, Archotolaryngal Head Neck Surgery 208 vol 134, 8 pp125-136 www.archoto.com 2011/10/12 تاريخ الدخول للموقع
10- Eghert. H. Huizing, J.A.M. de Groot: Septal Surgery in Children in Functional Reconstruction Nasal Surgery. Edition Thieme, Stutgart, Germany 2003, pp171-173.
11- Guigliano .C, Andreas P.R, Benitez. S Nasal Reconstrution with a Forhead Flap in Children Younger than 10 years of age, Plast. Reconstr. Surg. August 2004, 114- pp 316-326.
12- J.C. Talment, Reconstruction du Nez in E.M.C Edition Elseviers, Paris, 2004, Chaptre 45-540, pp 1-31.
13- Stephen J, Mathes and Jamie Levine: Muscle Flaps and their Blood Supply in Grabb and Smith's Plastic Surgery, Edition Lippincott Williams and Wilkins, New York 2007, six Edition Chapter5. pp42-51.

تاريخ ورود البحث إلى مجلة جامعة دمشق 2012/9/4.
تاريخ قبوله للنشر 2012/12/4.