تقييم استخدام الفبرين الغني بالصفيحات في رفع قاع الجيب الفكي بالتصوير المقطعي المحوسب

إعداد طالب الدكتوراه **إشراف الدكتور**

إياد سنيور* **هيثم بحاح****

الملخص

خلفية البحث وهدفه: يعدُّ رفع قاع الجيب الفكي من أجل وضع زرعات سنية في المنطقة الخلفية من الفك العلوي إجراءً فعالاً في حالات امتصاص العظم السنخي، ومؤخراً استخدام الفبرين الغني بالصفيحات (PRF) كمادة تطعيم في عملية رفع الجيب المتزامن مع وضع زرعات سنية، وهدف هذه الدراسة هو تقييم فعالية استخدام PRF كمادة تطعيم في عملية رفع الجيب الفكي من خلال الطريق الجانبي المتزامن مع وضع الزرعات السنية.

مواد البحث وطرائقه: أجريت 22 حالة رفع جيب فكي عند 17 مريضاً (10 إناث و7 ذكور)أعمارهم (23-68)عاماً من خلال الطريق الجانبي المتزامن مع وضع زرعات سنية، أجري التقييم الشعاعي باستخدام التصوير المقطعي المحوسب ذي الحزمة المخروطية، وذلك بعد أسبوع وبعد 6 أشهر من الزرع ودرس مقدار التغيّر في الارتفاع العظمي الحاصل حول الزرعات السنية بين المدتين السابقتين من خلال اختبار T-test بمستوى P<0.05.

النتائج:لم نفقد أي زرعة خلال مدة المتابعة، وراوح الارتفاع العظمي حول الزرعات بعد أسبوع من العمل الجراحي بين 4.38 و 8.35 بمتوسط قدره 6.39، وأصبح بعد 6 شهور بين 9.1 و 12.9 بمتوسط وقدره 10.96، وكان التغيّر في الارتفاع العظمي دائماً ذا دلالة إحصائية مهمة (P< 0.05).

الخلاصة: من خلال الدراسة الشعاعية تبيّن بعد 6 أشهر أن استخدام الفبرين الغني بالصفيحات كمادة تطعيم من أجل رفع الجيب الفكي مع وضع الزرعات السنية في نفس المرحلة، تساعد على التشكل العظمي حول الزرعات في المنطقة المرفوعة من الجيب الفكي.

الكلمات المفتاحية: الصفيحات الدموية، الزرعات السنية، الفبرين، الجيب الفكي.

* قسم جراحة الفم والوجه والفكين- كلية طب الأسنان- جامعة دمشق.

** أستاذ- قسم جراحة الفم والوجه والفكين- كلية طب الأسنان- جامعة دمشق.

Assess the Use of Platelet-rich Fibrin for Sinus Floor Elevation depending on Computed Tomography

Eyad senyour* **Haitham bahah****

Abstract

Background & Objective: Maxillary sinus augmentation is frequently necessary before placement of dental implants in the posterior maxilla. Besides autogenous bone graft, various bone substitutes have been used widely to augment the maxillary sinus,successful bone augmentation in the maxillary sinus without bone grafting and osseointegration of implants have been reported in several studies, recently, successful bone reformation in the sinus using autologous platelet-rich fibrin (PRF) concentrateas an alternative to bone grafting has been reported.

The aim of this study: was to assess the useof PRF clots and membranes as the sole filling material during a lateral sinus lift with immediate implantation using radiologic exam (cone beam ct).

Material& methods:22 sinus elevations with simultaneous implantation were performed on 17 patients (10 female and 7 male) usingPRF as the sole filling biomaterial. For each patient, a one week exam and a 6-month radiologic exam were performed with (cone beam c.t) to evaluate the final bone gain around the implants after6 months via T-test.

Results: No implant was lost during this period, and all implants were inserted in residual bone height between4.3 and 8.35mm (mean 6.39 mm). The final bone gain after six months was between 9.1 and12.7 mm (10.96 mm),so there was very siginficint difference inbone gain ($p<0.05$).

Conclusions: From a radiologic analyzing at 6 months after surgery, the use of PRF as sole filling material during simultaneous sinus-lift and implantation seems to be a simple and inexpensive and reliable surgical option promoting natural bone regeneration

Key words: Platelets, Fibrin, sinus lift, Dental implants

* department of oral and maxillofacial surgery in the faculty of dentistry – Damascus University

** Prof. department of oral and maxillofacial surgery in the faculty of dentistry – Damascus University

مقدمة:

يعدُّ رفع قاع الجيب الفكي من أجل وضع الزرعات السنية في المنطقة الخلفية من الفك العلوي إجراءً فعالاً وقابلاً للتنبؤ به بشكل كبير[1]. وصفت العديد من التقنيات من أجل رفع قاع الجيب الفكي إما عن الطريق الجانبي أو عن طريق قمة السنخ، وعندما نتحدث عن رفع قاع الجيب الفكي عن الطريق الجانبي، الاختلاف الرئيسي بين مختلف تقنيات تطعيم الجيب الفكي من خلال الطريق الجانبي يتمثل في اختلاف نوع الطعوم العظمية المطبقة ووقت وضع الزرعات إمَّا بشكل مباشر أو في مرحلة أخرى. ففي حالات الامتصاص السنخي الشديد فإن رفع قاع الجيب الفكي ووضع زرعات سنية يجري على مرحلتين، أمذَا في حال وجود عظم كافٍ يؤمن ثباتاً أولياً للزرعات فيرفع قاع الجيب الفكي، وتوضع الزرعات السنية في الوقت نفسه [2].

استخدمت العديد من المواد في عملية رفع قاع الجيب الفكي كالطعوم العظمية الذاتية والطعوم المتغايرة أو الطعوم العظمية الصنعية كالهيدروكسي أباتيت أو تري كالسيوم فوسفات[3].

وعلى الرغم من أن الطعوم العظمية الذاتية تعدُّ المعيار الذهبي gold standard بالنسبة إلى الطعوم العظمية لأنها تؤمن ثلاثة عناصر ضرورية من أجل تشكيل العظم والحفاظ عليه، وهي توصيل العظم osteoconduction، والتحريض العظمي oseoinduction، والتولد العظمي osteogenesis.

إلا أن هناك بعض المساوئ المرافقة لعملية الحصول عليها، وهي أن كمية الطعم العظمي الممكن الحصول عليها من داخل الحفرة الفموية محدودة، وكذلك الحاجة إلى عمل جراحي إضافي، مما يؤدي إلى زيادة وقت العمل الجراحي وزيادة التعرض للإنتان وزيادة تكاليف العمل الجراحي. هذه العوامل أدت إلى زيادة الاهتمام في البحث بمواد أخرى بديلة عن هذه الطعوم[4].

تحدثت بعض الدراسات عن إمكانية رفع قاع الجيب الفكي دون استخدام مواد تطعيم وفقاً لمبدأ التشكل العظمي الموجه5.والنقطة الأساسية في هذه التقنية هي الإفادة من المقدرة العالية لغشاء الجيب الفكي على التشكل العظمي من خلال إبقائه مرفوعاً للأعلى باستخدام الزرعات الموضوعة في المرحلة نفسها، بحيث يتوفر ارتفاع عظمي كافٍ لتأمين ثبات أولي للزرعة في مكانها، والزرعة بدورها تؤمن ثبات غشاء الجيب المرفوع للأعلى بحيث تعمل كوتد خيمة (tent pegs)، ولكن من الصعب التأكد من امتلاء الفراغ المتشكل بواسطة علقة دموية، ومن الضروري أن نحصل على غشاء مرفوع للأعلى دون حدوث أي تمزق[6].

طورت البلاسما الغنية بالصفيحات Platelet Rich Plasma(PRP) من قبلMarx وزملائه عام 1998، وقد أظهرت عدد من الدراسات بأنه يمكن تعزيز إعادة التجدد العظمي من خلال إضافة بعض عوامل النمو، لذلك قدمت البلازما الغنية بالصفيحات وهي عبارة عن مركز من الصفيحات الدموية الذاتية في حجم صغير من البلاسما، وتعدُّ مصدراً غنياً لعوامل النمو الذاتية، التي تحرض على الشفاء وإعادة التجدد العظمي[7]، طور الفبرين الغني بالصفيحات PRF في فرنسا عام 2001 من قبل Choukroun وزملائه[8]، وهو الجيل الثاني من مركز الصفيحات المستخدم بشكل واسع لتسهيل شفاء الأنسجة العظمية والرخوة، وهو عبارة عن شبكة متماسكة من الفبرين الغنية بالصفيحات والسيتوكينات وكريات الدم البيضاء.

يتميّز الفبرين الغني بالصفيحات (PRF) عن البلازما الغنية بالصفيحات PRP التقليدية بميزات تشمل سهولة

التحضير والتطبيق، وتكلفة بالحدود الدنيا، وعدم وجود أي تغيّرات كيميائية حيوية في بنيته (نتيجة عدم إضافة أي مواد كيميائية في أثناء عملية التحضير كالثرومبين البقري أو أيٍّ من مضادات تخثر)، وبنيته الأكثر تماسكاً التي تمكن من استخدامه في عدد من التطبيقات السريرية[9].

يؤدي الفبرين الدور الأساسي في الإرقاء، لكنه أيضاً يؤدي دوراً مهماً في تشكيل شبكة تساعد على هجرة الخلايا المولدة لليف وخلايا البطانة البشروية التي تعدُّ ضرورية في تشكل الأوعية الدموية وإعادة تشكل أنسجة جديدة. كما تقوم الصفيحات بإفراز العديد من عوامل النمو (EGF -TGF -PDGF)، وتضخ هذه المواد ضمن مكان الأذية عبر الغشاء الخلوي بعد تحررها من حبيبات ألفا ضمن الصفيحات. تفرز هذه البروتينات الفعالة وتتحد مع مستقبلاتها في الغشاء الخلوي لتقوم بتفعيل البروتينات داخل الخلوية لتسهم في عملية التشكل الخلوي وتصنيع الكولاجين والتشكل العظم[10]، يسمح الاندماج الوثيق بين السيتوكينات Cytokines مع شبكة الفبرين Fibrin mesh ضمن بنية ال PRF بالتحرير التدريجي للسيتوكينات مع الوقت 7-11 يوماً [11].

تحدثت بعض الدراسات عن استخدام الفبرين الغني بالصفيحاتPRF كمادة تطعيم في عملية رفع قاع الجيب الفكيفي حالات رفع الجيب الفكي والزرع بمرحلة واحدة[12,13].

هدف الدراسة:

تقييم فعالية استخدام الفبرين الغني بالصفيحات كمادة تطعيم في عملية رفع قاع الجيب الفكي من خلال الطريق الجانبي متزامناً مع وضع الزرعات السنية في الوقت نفسه باستخدام التصوير المقطعي المحوسب ذي الحزمة المخروطية CBCT.

مواد البحث وطرائقه:

عينة البحث:

وضعت 27 زرعة من نظام implant direct خلال 22 حالة رفع قاع جيب فكي عند 17 مريضاً (10 إناث و7 ذكور)بين 2010 - 2011 ضمن عيادات زرع الأسنان في قسم الجراحة في كلية طب الأسنان في جامعة دمشق، المرضى المشمولون بالعينة كلّهم كان لديهم درد أحادي أو ثنائي الجانب في المنطقة الخلفية من الفك العلوي، ويحتاجون إلى عملية رفع لقاعالجيب الفكي، ويخضع كل من هؤلاء المرضى للشروط الآتية: المريض لديه امتصاص سنخي في منطقة الجيب الفكي بعد قلع الأسنان ويحتاج إلى عملية رفع قاع الجيب الفكي من أجل إتمام عملية الزرع السني بحيث يتوافر ارتفاع عظمي كافٍ (أكبر من 4ملم) يؤمن ثباتاً أولياً للزرعة، واستبعد كلٌّ من مرضى السكري، ومرضى القلب مرضى المناعة، ومرضى الهشاشية العظمية، والمرضى المعالجين شعاعياً في منطقة الوجه والعنق والفكين، والمرضى الخاضعين لمعالجة كيميائية، والمرضى المصابين بأمراض حول سنية متقدمة، والمرضى الذين لديهم صحة فموية سيئة، وكذلك المرضى الذين يعانون من التهاب جيوب فكية، وأعلم المرضى جميعهم بطبيعة العمل المجرى لهم والاختلاطات المرافقة له، وأخذت موافقة بمعرفة informed consent من المرضى وموافقتهم على إجراء العمل، وموافقة المجلس العلمي بجامعة دمشق رقم 4739/ص تاريخ 2010/4/28.

الفحص السريري الفموي قبل الجراحة:

فحصت منطقة العمل الجراحي سريرياً من خلال الجس للتأكد من عدم وجود أي آفات أو مشكلات في الأنسجة الرخوة في المنطقة المراد إجراء العمل الجراحي فيها.

- **الفحوص الشعاعية:** أخذت لكل مريض صورة شعاعية بانورامية وصورة مقطعية محوسبة ذات الحزمة

المخروطية (Cone beam C.T) قبل العمل الجراحي لتقييم الحالة الصحية للعظم السنخي ومقدار ارتفاع العظم شاقولياً في منطقة التطعيم بحيث لا يقل عن 4 ملم.

-**الفحوص الدموية**: أُجريت الفحوصات المخبرية الآتية: (زمن النزف، وزمن التخثر، وتعداد الصفيحات، وسرعة التثفل، وتعداد الكريات البيض) لمرضى العينة جميعهم.

تحضير الليفين الغني بالصفيحات PRF:

حضر الفبرين الغني بالصفيحات قبل العمل الجراحي مباشرة إذْ قمنا بسحب 48 مل دماً من كل مريض وتوزيعها على 8 أنابيب، وضع الدم المجموع ضمن الأنبوب المخصص لذلك دون إضافة أي مواد أخرى من مضادات التخثر أو غيرها،وقمنا بعملية التثفيل مباشرة وبسرعة 3000 دورةدقيقة مدة 10 دقائق باستخدام مثفلة من نوع[20] EBA.عدم وجود مضادات التخثر يؤدي إلى ارتباط أعداد كبيرة من الصفيحات بشكل يسمح بانطلاق شلال أو سلسلة التخثر Coagulation cascade، والنتيجة هو حصولنا على خثرة ليفية تحتوي على معظم الصفيحات متوضعة في وسط الأنبوب بين طبقة الخلايا الحمراء في قاع الأنبوب والبلاسما الخلوية الفقيرة بالصفيحات في قمة الأنبوب. تسحب الخثرة الليفية خارج الأنبوب وتفصل عن خلايا الدم الحمراء المرتبطة بها.

الشكل رقم 1 يبيّن العلقة الفبرينية الغنية بالصفيحات بعد إخراجها من الأنبوب

تعامل هذه الخثرة بحسب الشكل الذي نريده فيمكن أن نستخدم بعضها لملء الفراغ الناجم عن عملية رفع قاع الجيب الفكي، أو يمكن الحصول على الغشاء الليفي من خلال ضغط هذه الخثرة الليفية بين قطعتين من الشاش المعقم، فنحصل على الغشاء اللازم[11,14].

عملية رفع الجيب الفكي والزرع:

خدر المريض تخديراً موضعياً بواسطة الليدوكائين 2% مع الأدرينالين 1/100.000، وذلك باستخدام طريقة الحقنة تحت الحجاج فضلاًعن تخدير فوق السمحاق في منطقة الأرحاء. وقمنا بحقن الليدوكائين تحت السمحاق من أجل إرقاء أفضل وتسليخ أسهل. وقمنابعمل شريحة سمحاقية كاملة الثخانة بشكل زاوية وذلك بعمل شق أفقي على قمة النتوء السنخي بحيث يكون أقرب قليلاً من الحنكي وشق عمودي من الأمام في منطقة الناب العلوي من أجل رؤية واضحة لكامل منطقة العمل الجراحي باستخدام حامل مشرط مع شفرة رقم 15، ثم رفعت الشريحة ووضعت المبعدات في مكانها المناسب. ثم قمنا بعمل نافذة عظمية في الجدار الوحشي للجيب الفكي؛ وذلك باستخدام سنابل كروية الحجم تحت الإرواء بالمصل الفيزيولوجي حتى يشف الغشاء المخاطي للجيب الفكي. ثم قمنابتسليخ غشاء الجيب باستخدام أدوات خاصة برفع غشاء الجيب الفكي من شركة (Implant direct) أمريكية الصنع وذلك بدءاً من الجدار السفلي لمسافة 2 ملم، بعد ذلك سلخ الغشاء من الجدار العلوي فالأمامي فالخلفي.قمنا بتحضير مكان الزرعات السنيةووضع زرعات سنية من نوع (Implant direct) أمريكية الصنع أيضاً (مصنعة من التيتانيوم بأطوال 13 ملم وقطر 3.7 ملم للحالات جميعها)؛ وذلك وفق البروتوكول المقدم من الشركة الصانعة. وضع غشاء من الفبرين الغني بالصفيحات بتماس مع الغشاء المرفوع بحيث يكون على تماس مع قمة الزرعات التي

سوف توضع فيما بعد لحماية الغشاء وتغطية أي انثقابات في الغشاء المخاطي المرئية منها وغير المرئية. وضعت الزرعات السنية في مكانها وجرى التأكد من وجود ثبات أولي. ثم قمنا بدك خمس خثرات من الفبرين الغني بالصفيحات في التجويف حول الزرعات السنية.غطيت النافذة العظمية بعد ملئها بواسطة غشاءين من الفبرين الغني بالصفيحات. ردت الشريحة وأجريت الخياطة بواسطة خيوط حرير 3x0.

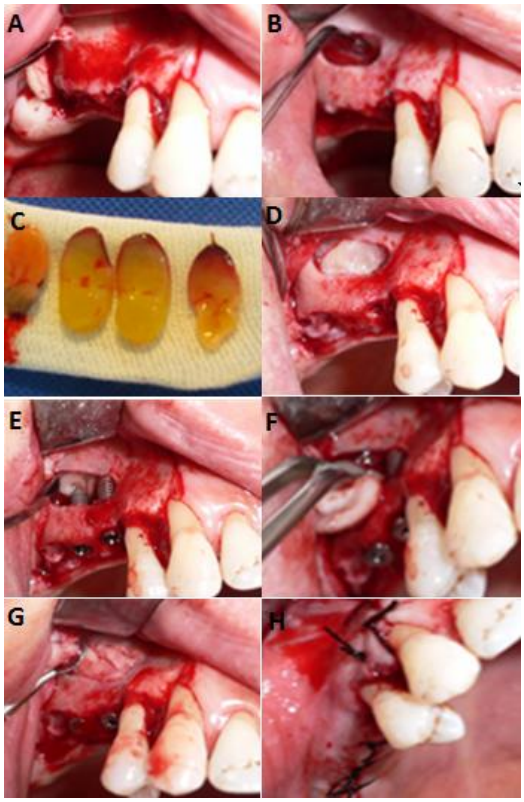

الشكل رقم 2 يبيّن خطوات رفع أرض الجيب الفكي مع وضع الزرعات السنية وتطبيق الفبرين الغني بالصفيحات، A رفع شريحة مخاطية سمحاقيةB تحضير النافذة العظمية مع رفع الغشاء المخاطي، Cعلقات الفبرين الغني بالصفيحات، D تطبيق غشاء من الفبرين الغني بالصفيحات على غشاء الجيب الفكي، E وضع الزرعات السنية، F-G ملء الفراغ حول الزرعات السنية بواسطة الفبرين الغني بالصفيحات، H رد الشريحة والخياطة

الدراسة الشعاعية:

أجري التقييم الشعاعي باستخدام التصوير المقطعي المحوسب ذي الحزمة المخروطية (Cone Beam c.t) باستخدام جهاز (SCANORA 3D) فلندي الصنع، وذلك من خلال إجراء صورة تشخيصية قبل العمل الجراحي، وصورة بعد أسبوع من العمل الجراحي، وصورة بعد 6 أشهر من العمل الجراحي.

قيس مقدار الارتفاع العظمي المتبقي Residual bone hight(RBH) (بالملم) في الجوانب الأربعة لكل زرعة(في الجانب الإنسي، في الجانب الحنكي، في الجانب الوحشي، في الجانب الدهليزي) باستخدام البرنامج المرافق لهذه الصور في مدتين زمنيتين اثنتين مختلفتين (بعد العمل الجراحي بأسبوع واحد، بعد ستة أشهر من العمل الجراحي)، وذلك بين أعلى نقطة وأخفضها نلاحظ فيها تشكلاً عظمياً حول الزرعات السنية لكل حالة من حالات المعالجة

الدراسة الإحصائية:

اعتمد متوسط القيم في الجوانب الأربعة المدروسة (في الجانب الإنسي، في الجانب الحنكي، في الجانب الوحشي، في الجانب الدهليزي) لكل حالة معالجة في كل مدة من المدتين الزمنيتين المدروستين في عينة البحث، كما في المعادلة الآتية: مقدار الارتفاع العظمي المعتمدة (بالملم) لكل حالة في كل مدة زمنية = (مقدار الارتفاع العظمي في الجانب الإنسي + مقدار الارتفاع العظمي في الجانب الحنكي + مقدار الارتفاع العظمي في الجانب الوحشي + مقدار الارتفاع العظمي في الجانب الدهليزي) ÷ 4 للحالة نفسها والمدة الزمنية نفسها، كما حسبت مقادير التغيّر في الارتفاع العظمي (بالملم) بعد ستة أشهر لكل حالة من حالات المعالجة في عينة البحث وفقاً للمعادلة الآتية: مقدار التغيّر في مقدار الارتفاع العظمي (بالملم) بعد ستة أشهر لكل حالة = مقدار الارتفاع العظمي (بالملم) بعد

ستة أشهر - مقدار الارتفاع العظمي (بالملم) بعد أسبوع واحد للحالة نفسها، ومن ثم أجريت الدراسة الإحصائية باستخدام برنامج Spss الإحصائي الإصدار 13.0؛ وذلك من خلال اختبار T-test عند مستوى$P< 0.05$ لدراسة فروق المتوسطات الحسابية للارتفاع العظمي خلال هذه المدة الزمنية.

النتائج:

تألفت عينة البحث من 22 حالة تطعيم لقاع جيب فكي أُجريت لـــ 17 مريضاً (10 ذكور و7 إناث) راوحت أعمارهم بين29 و62 عاماً بمتوسط وقدره 41عاماً.

دراسة تأثير المدة الزمنية المدروسة في قيم مقدار الارتفاع العظمي (بالملم) في عينة البحث:

أجري اختبار T ستيودنت للعينات المترابطة لدراسة دلالة الفروق في متوسط مقدار الارتفاع العظمي (بالملم) بين المدتين الزمنيتين المدروستين (بعد أسبوع واحد، بعد ستة أشهر) في عينة البحث كما يأتي:

جدول رقم (1) يبيّن نتائج اختبار T ستيودنت للعينات المترابطة لدراسة دلالة الفروق في متوسط مقدار الارتفاع العظمي (بالملم) بين المدتين الزمنيتين المدروستين (بعد أسبوع واحد، بعد ستة أشهر) في عينة البحث.

المتغير المدروس	المدة الزمنية المدروسة	المتوسط الحسابي	الانحراف المعياري	الخطأ المعياري	الحد الأدنى	الحد الأعلى	قيمة t المحسوبة	قيمة مستوى الدلالة	دلالة الفروق
مقدار الارتفاع العظمي (بالملم)	بعد أسبوع واحد	6.39	1.11	0.27	4.3	8.35	18.961	0.000	توجدفروق دالة
	بعد ستة أشهر	10.96	1.04	0.25	9.1	12.9			

يبيّن الجدول رقم 1 أن قيمة مستوى الدلالة أصغر بكثير من القيمة 0.05، أي إنَّه عند مستوى الثقة 95% توجد فروق دالة إحصائياً في متوسط مقدار الارتفاع العظمي (بالملم) بين المدتين الزمنيتين المدروستين (بعد أسبوع واحد، بعد ستة أشهر) في عينة البحث، وبدراسة قيم المتوسطات الحسابية نستنتج أن قيم مقدار الارتفاع العظمي (بالملم) بعد ستة أشهر كانت أكبر منها بعد العمل الجراحي مباشرةً في عينة البحث.

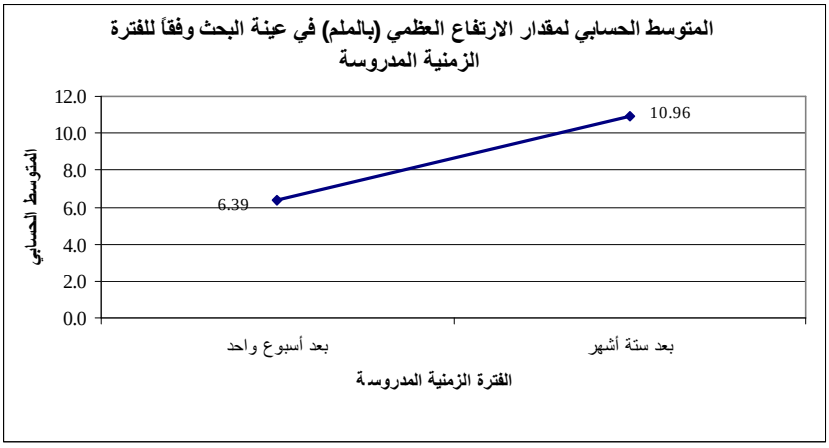

مخطط رقم (1) يمثّل المتوسط الحسابي لمقدار الارتفاع العظمي في عينة البحث وفقاً للمدة الزمنية المدروسة.

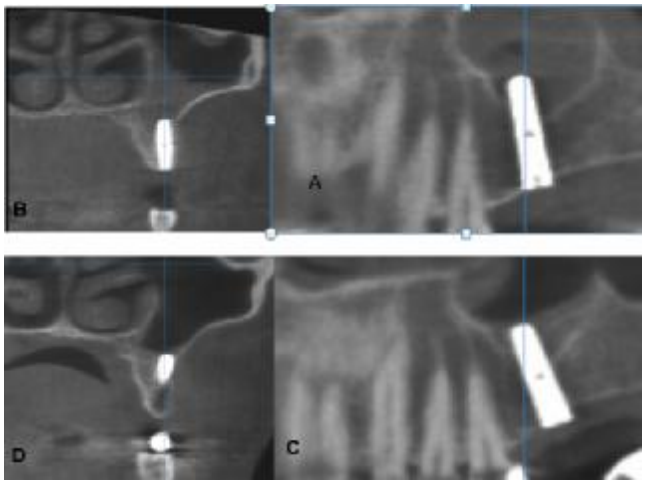

الشكل رقم 3 تصوير مقطعي محوسب بعد عملية رفع الجيب الفكي واستخدام الفبرين الغني بالصفيحات كمادة تطعيم مع وضع الزرعات. A مقطع بانورامي بعد أسبوع من عملية رفع الجيب ونلاحظ كمية العظم المحيطة بالزرعة بالجانبين الإنسي والوحشي، B مقطع جبهي بعد أسبوع من عملية رفع الجيب ويوضّح كمية العظم المحيطة بالزرعة من الناحية الدهليزية والحنكية، C مقطع بانورامي بعد 6 أشهر من عملية رفع الجيب ونلاحظ الزيادة في كمية العظم المحيطة بالزرعة بالجانبين الإنسي والوحشي، D مقطع جبهي بعد 6 أشهر من عملية رفع الجيب ويوضح الزيادة الحاصلة في كمية العظم المحيطة بالزرعة بالاتجاهين الدهليزي والحنكي.

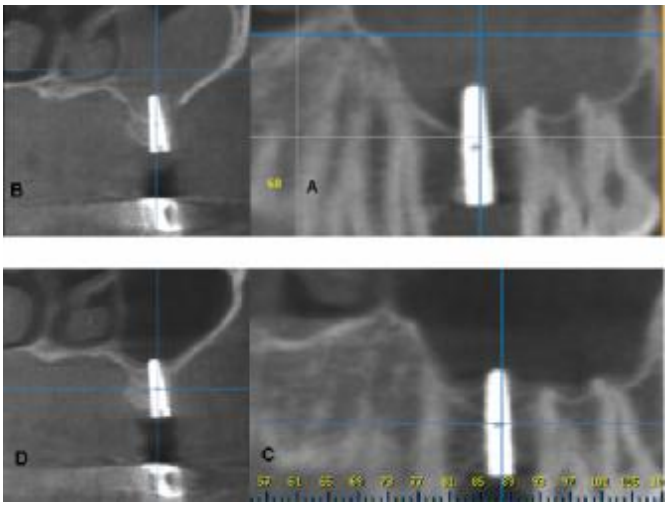

الشكل رقم 4 تصوير مقطعي محوسب بعد عملية رفع الجيب الفكي واستخدام الفبرين الغني بالصفيحات كمادة تطعيم مع وضع الزرعات. A مقطع بانورامي بعد أسبوع من عملية رفع الجيب ونلاحظ كمية العظم المحيطة بالزرعة بالجانبين الإنسي والوحشي، B مقطع جبهي بعد أسبوع من عملية رفع الجيب ويوضح كمية العظم المحيطة بالزرعة من الناحية الدهليزية والحنكية، C مقطع بانورامي بعد 6 أشهر من عملية رفع الجيب ونلاحظ الزيادة في كمية العظم المحيطة بالزرعة بالجانبين الإنسي والوحشي، D مقطع جبهي بعد 6 أشهر من عملية رفع الجيب ويوضح الزيادة الحاصلة في كمية العظم المحيطة بالزرعة بالاتجاهين الدهليزي والحنكي.

المناقشة:

قمنا في بحثنا هذا بدراسة استخدامالفبرين الغني بالصفيحات كمادة تطعيم في عملية رفع قاع الجيب الفكي من خلال الطريق الجانبي المتزامن مع وضع غرسات سنية، وقمنا بالمتابعة الشعاعية مدة 6 أشهر من أجل تقييم التشكل العظمي حول الزرعات السنية خلال هذه المدة الزمنية. وقمنا باستخدام التصوير المقطعي المحوسب ذي الحزمة المخروطية الذي يتصف بأنه يقدم صورة ثلاثية

أبعاد تمكننا من دراسة المنطقة بالمستويات الثلاثة، ويعطي صورة ذات تباين عالٍ يمكن من خلالها قياس الأبعاد بصورة دقيقة.

أظهرت الدراسة الشعاعية حدوث زيادةفي متوسط الارتفاع العظمي حول الجهات الأربع للزرعات السنية بمقدار4.57 ملم، ووجدنا أن هذه الزيادة ذات دلالة إحصائية مهمة عند إجراء اختبار T ستيودنت للعينات المترابطة P<0.05، وجدMazor وزملاؤه [9] عام 2009 عند قيامهم بإجراء بدراسة شعاعية ونسيجية عن استخدام الفبرين الغني بالصفيحات كمادة تطعيم في عملية رفع الجيب الفكي بالطريق الجانبي متزامن مع وضع زرعات سنية في سلسلةمن 25 حالة سريرية أن كمية العظم المكتسبة خلال مدة 6 أشهر كانت دائماً ذات دلالة إحصائية مهمة بين 7 و13 ملم بمتوسط 10.1 ملم، وأمَّا نسيجيً فتبّين تشكل عظم حيوي جيد التنظيم well organized، كما لم تفقد أي زرعة خلال هذه الدراسة. كما أظهرت نتائج الدراسة التي قام بها Diss وزملاؤه عام 2008[15] عن استخدام الفبرين الغني بالصفيحات كمادة تطعيم في عملية رفع الجيب الفكي عن طريق قمة السنخ، بأن معدل الزيادة في الارتفاع العظمي حول الزرعات السنية كان 3.2 ملموكان معدل بقاء الزرعات 97.1%. أمَّا Toffler وزملاؤه عام 2010[16] فقد وجد عند استخدام الفبرين الغني بالصفيحات كمادة تطعيم في عملية رفع الجيب الفكي عن طريق قمة السنخ باستخدام المطارق العظمية، أن متوسط الزيادة في الارتفاع العظمي كان 3.4 ملم وكان معدل البقاء 97.8%. وكذلك أظهرت دراسة Simonpieri وزملائه عام 2011 [8] الذين قاموا بدراسة استخدام الفبرين الغني بالصفيحات كمادة تطعيم في عملية رفع الجيب الفكي من الطريق الجانبي المتزامن مع وضع زرعات سنية ذات حلزنات دقيقة، أن زيادة الارتفاع العظمي كانت دائماً ذات دلالة إحصائية مهمة بين 8.5 و 12 ملم بمتوسط (10.4) ملم. أمَّا بالنسبة إلى الدراسات التي أجريت حول رفع قاعالجيب الفكي دون استخدام أي طعوم فقد وجد Nedir وزملاؤه عام 2006 [5] أن متوسط الزيادة في الارتفاع العظمي كانت 2.5 ملم، وكان معدل البقاء 96%.

وكذلك وجد Seung-MiJeong وزملاؤه [18] أن متوسط الزيادة في الارتفاع العظمي عند رفع الجيب الفكي دون استخدام طعوم عظمية كانت 3.5 ملم، أما الدراسة التي قام بها Nedir وزملاؤه عام 2009 [19] فقد وجد بأن متوسط الزيادة في الارتفاع العظمي كانت 3.1 ملم، وكان معدل البقاء 100%.

يعتقد بأن هذا التشكل العظمي في هذه التقنية قد يحدث وفقاً لمبدأ التجدد العظمي الموجه، حيث تعمل الزرعات الموضوعة في المرحلة نفسها على تأمين ثبات غشاء الجيب الفكي مرفوعاً للأعلى لتكون كوتد خيمة (tent pegs)، ويُعزز هذا التشكل من خلال القدرة العالية لغشاء الجيب الفكي على التشكل العظمي[5,6] على الرغم من أن دور هذا الغشاء في التشكل العظمي لايزال مثار جدل، إذْ عدَّ Mish[20] أن هذا الغشاء لايشابه بأي حال السمحاق المغطي للعظم في هذه المنطقة، واستدل على ذلك من خلال التوسع الحاصل للجيب الفك يبعد قلع الأسنان، واقترح أن الخلايا المصورة للعظم تأتي من الجدران العظمية المكشوفة بعد تسليخ الغشاء المخاطي عنها وليس من غشاء الجيب الفكي، وكذلك تعمل مادة الفبرين الغني بالصفيحات المستخدمة في هذه الدراسة على تعزيز قدرة غشاء الجيب الفكي ودعمه، على التشكل العظمي حول الغرسات السنية، وهذا التأثير يمكن إن يكون مرتبطاً بكلٍ من الفبرين والصفيحات، حيث تسهل شبكة الفبرين هجرة الخلايا المصورة لليف والخلايا العظمية، وكذلك تساعد

على تشكل أوعية دموية جديدة في المنطقة من خلال تسهيل هجرة خلايا البطانة الوعائية. وكذلك تؤدي الصفيحات دوراً مهماً في عملية تصنيع الكولاجين والتشكل العظمي من خلال عوامل النمو الصفيحية الموجودة ضمنها[12]، إذْ تبين أن مادة الفبرين الغني بالصفيحات تحرض على تكاثر الخلايا المصورة للعظم وتمايزها، في الدراسة المخبرية التي قام بها David وزملاؤه عام 2009[21]، وكذلك أظهرت نتائج الدراسة المخبرية التي قام بها Chung-hung وزملاؤه [22] عن التأثيرات البيولوجية للفبرين الغني بالصفيحات في تكاثر الخلايا المولدة للعظم حول السنية عند الإنسان أن الفبرين الغني بالصفيحات حفز تكاثر الخلايا المصورة للعظم بنسبة 135% بالنسبة إلى العينة الشاهدة، كما وجد Dohan وزملاؤه [23] في الدراسة المخبرية التي قاموا بها عن تأثير الفبرين الغني بالصفيحات في تكاثر الخلايا الميزانشمية وتمايزها بأن الفبرين الغني بالصفيحات يؤدي دوراً إيجابياً في تكاثر الخلايا الميزانشمية وتمايزها.

الاستنتاج:

من وجهة نظر عملية ومن خلال المتابعة الشعاعية فإن الفبرين الغني بالصفيحات يعدُّ مادة حيوية قليلة التكلفة، من السهل الحصول عليها، يمكن أن تستخدم بنجاح كمادة مالئة في تطعيم الجيب الفكيالمتزامن مع وضع الزرعات السنية.

Reference

1. Geurs NC, Wang IC, Shulman LB. Retrospective radiographic analysis of sinus graft and implant placement proceduresfrom the Academy of Osseointegration Consensus Conference on SinusGrafts. Int J Periodontics Restorative Dent.2001; 21:517-523.
2. Wallace SS, Froum SJ. Effect of maxillary sinus augmentation on the survivalof endosseous dental implants. A systematicreview. Ann Periodontol. 2003; 8:328-343
3. Schlickewei W, Riede UN, Yu J, et al. Influence of humate on calcium hydroxyapatite implants. Arch Orthop Trauma Surg. 1993; 112:275-279.
4. Hammerle CH,Chiantella GC, KarringT, Lang NP. Theeffectof adeproteinizedbovine bone mineral on boneregeneration around titanium dental implant. Clin oral implants res. 1998; 9:151-62.
5. Nedir R, Bischof M, Vazquez L, et al.Osteotome sinus floor elevation without grafting material: A 1-year prospective pilotstudy with ITI implants. Clin Oral ImplantsRes. 2006; 17:679-686.
6. Thor A, Sennerby L, Hirsch JM, et al. Bone formation at the maxillary sinus floor following simultaneous elevation of the mucosal lining and implant installation without graft material: An evaluation of 20 patients treated with 44 Astra Tech implants. J Oral Maxillofac Surg. 2007; 65:64-72.
7. Hatano N, Sennerby L, Lundgren S. Maxillary sinus augmentation using sinus membrane elevation and peripheral venous blood for implant-supported rehabilitation of the atrophic posterior maxilla: Case series. Clin Implant Dent Relat Res. 2007; 9:150-155.
8. Dohan DM, Choukroun J, Diss A, et al. Platelet-rich fibrin (PRF): A secondgeneration platelet concentrate. Part I: Technological concepts and evolution. Oral Surg Oral Med Oral Pathol Oral RadiolEndod. 2006; 101:37-44.
9. DohanEhrenfest DM. How to optimize the preparation of leukocyte- and platelet-rich fibrin (L-PRF, Choukroun's technique) clots and membranes: Introducing the PRF Box. Oral Surg Oral Med Oral Pathol Oral RadiolEndod. 2010; 110: 275-278.
10. DohanEhrenfest DM, de Peppo GM, Doglioli P, et al. Slow release of growth factors and thrombospondin-1 in Choukroun's platelet-rich fibrin (PRF): A gold standard to achieve for all surgical platelet concentrates technologies. 2009; 27: 63-69.
11. Chen Y S, Ching-Hua Su, Thierry B. In vitro release of growth factors from platelet-rich fibrin (PRF): a proposal to optimize the clinical applications of PRF. Pathol Oral RadiolEndod 2009; 108:56-61
12. Simonpieri A. Simultaneous Sinus-Lift and Implantation Using Microthreaded Implants and Leukocyte- and Platelet-Rich Fibrin as Sole Grafting Material: A Six-Year Experience. Implant Dent. 2011; 20:2-12.

13. ZivMazor, Robert A, Horowitz, Marco, et al. Sinus Floor Augmentation with Simultaneous Implant Placement Using Choukroun's Platelet-Rich Fibrin as the Sole Grafting Material: A Radiologic and Histologic Study at 6 Months. J Periodontol. 2009; 80:2056-2064
14. Antoine D, David M. Dohan, DM, et al: Osteotome sinus floor elevation using Choukroun's platelet-rich fibrin as grafting material: a 1-year prospective pilot study with microthreaded implants. Oral Surg Oral Med Oral Pathol Oral RadiolEndod. 2008; 105:572-579.
15. Diss A, Dohan DM, Mouhyi J, Mahler P. Osteotome sinus floor elevation using Choukroun's platelet-rich fibrin as grafting material: a 1-year prospective pilot study with microthreaded implants. Oral Surg Oral Med Oral Pathol Oral RadiolEndod 2008; 105:572−9
16. Toffler M, Nicholas T and Holtzclaw D: Osteotome-Mediated Sinus Floor Elevation Using Only Platelet-Rich Fibrin: An Early Report on 110 Patients, Implant Dentistry, 2010; 132-147.
17. Nedir R, Bischof M, Vazquez L, et al.Osteotome sinus floor elevation technique without grafting material: 3-year results of a prospective pilot study. Clin Oral ImplantsRes. 2009; 701–707.
18. Seung-Mi J, Byung-Ho C, Jingxu Li, and Feng X. A retrospective study of the effects of sinus membrane elevation on bone formation around implants placed in the maxillary sinus cavity. Oral Surg Oral Med Oral Pathol Oral RadiolEndod 2009; 107:364-368.
19. Nedir R, Bischof M, Vazquez L, et al.Osteotome sinus floor elevation technique without grafting material: 3-year results of a prospective pilot study. Clin Oral ImplantsRes. 2009; 701–707.
20. Misch CE. The maxillary sinus lift and sinus graft surgery. In: Contemporary Implant Dentistry. 2nd ed. St. Louis: CV Mosby; 1999:482-493.
21. David M. Dohan E, Antoine D, et al: human gingival fibroblasts, dermal prekeratinocytes, preadipocytes, and maxillofacial osteoblasts in primary cultures, Oral Surg Oral Med Oral Pathol Oral RadiolEndod 2009;108:341-352
22. Chung-Hung T, Shih-Ya S, Jiing-Huei Z, et al. Platelet-rich fibrin modulates cell proliferation of human periodontally related cells in vitro. J Dent Sci. 2009; 4:130−135.
23. Dohan E, Doglioli P, Del Corso M, et al. Choukroun's platelet-rich fibrin (PRF) stimulates in vitro proliferation and differentiation of human oral bone mesenchymal stem cell in a dose-dependent way. J Oral Maxillofac Surg. 2010; 68(5):980-9.

تاريخ ورود البحث إلى مجلة جامعة دمشق 2011/12/28.

تاريخ قبوله للنشر 2012/5/30.