تأثير الإرجاع الجراحي للفك السفلي بالقطع العظمي السهمي للرأد في المجرى الهوائي البلعومي السفلي

إعداد طالب الدكتوراه

ميرال عودة*

إشراف الأستاذ الدكتور **ومشاركة المدرس الدكتور**

عيسى وهبة** **عماد كعيّد*****

الملخص

خلفية البحث وهدفه: تؤثر معالجة التشوهات السنية الوجهية بواسطة القطوع العظمية الفكية في شكل المجرى الهوائي البلعومي، لذا فإن الإرجاع الجراحي للفك السفلي قد يؤدي إلى إنقاص حجم المجرى الهوائي. لذلك كان الهدف من هذا البحث هو تقييم تأثير الإرجاع الجراحي للفك السفلي بواسطة القطع العظمي السهمي للرأد في البُعد الأمامي الخلفي للمجرى الهوائي البلعومي السفلي بمستوى جذر اللسان وفي توضع العظم اللامي.

مواد البحث وطرائقه: تكونت عينة الدراسة من 16 مريضاً (5 ذكور و11 أنثى) راوحت أعمارهم بين 17-47 عاماً (22,25 عاماً وسطياً)، لديهم سوء إطباق من الصنف الثالث الهيكلي، خضع جميعهم لعمليات إرجاع الفك السفلي بالقطع العظمي السهمي الثنائي الجانب للرأد الذي راوح مقداره بين 3-13 مم (6,78 مم وسطياً) وذلك في مستشفى جراحة الفم والوجه والفكين بكلية طب الأسنان بجامعة دمشق. أري التصوير الشعاعي السيفالومتري الجانبي قبل الجراحة ثم بعدها بثلاثة أشهر، ورُسِّمَتِ الصور الشعاعية مع الانتباه إلى تغيّرات المجرى الهوائي البلعومي السفلي. شملت الدراسة الإحصائية اختبار T-test ومعامل الارتباط بيرسون عند مستوى الدلالة (P<0.05).

النتائج: أدى الإرجاع الجراحي للفك السفلي إلى تضيق المجرى الهوائي البلعومي السفلي بمستوى جذر اللسان بالاتجاه الأمامي الخلفي بمعدل راوح بين 4,35%-25,93% (13,93% وسطياً) وبفارق إحصائي (P<0.05). وتحرك العظم اللامي باتجاه الأسفل والخلف، مع وجود علاقة طردية بين مقدار التضيق الحاصل في المجرى الهوائي ومقدار إرجاع الفك السفلي (r = 0.987).

الاستنتاجات: أدى إرجاع الفك السفلي القطع العظمي السهمي للرأد إلى تضيق المجرى الهوائي البلعومي السفلي؛ممَّا يشير إلى ضرورة دراسة هذا المجرى الهوائي بدقة قبل إرجاع الفك السفلي جراحياً لحالات الصنف الثالث الهيكلي من سوء الإطباق خاصة حالات البروز الشديد للفك السفلي، فهذه الحالات يجب تصحيحها بالقطوع العظمية على الفكين العلوي والسفلي معاً.

الكلمات المفتاحية: القطع العظمي السهمي الثنائي الجانب للرأد، المجرى الهوائي البلعومي السفلي، انقطاع النفس الانسدادي النومي.

* قسم جراحة الفم والوجه والفكين- كلية طب الأسنان- جامعة دمشق.

** أستاذ في قسم جراحة الفم والوجه والفكين- كلية طب الأسنان- جامعة دمشق.

*** مدرس في قسم تقويم الأسنان والفكين- كلية طب الأسنان- جامعة دمشق.

Effect of Surgical Mandibular Setback by Sagittal Split Ramus Osteotomy on Lower Pharyngeal Airway

Miral Awdah*

Issa Wehbeh ** **Imad Kaied*****

Abstract

Background & Objective: Treatment of dentofacial deformities with jaw osteotomies has an effect on airway anatomy, therefore mandibular setback surgery has potential to diminish airway size.

The aim of this study was evaluation the effect of mandibular setback surgery by bilateral sagittal split ramus osteotomy (BSSRO) on lower pharyngeal airway size in anteroposterior direction retrolingually and hyoid bone position.

Material& methods: 16 consecutive patients (5 males and 11 females) with average age 22.25 years (range 17 to 47 years) and skeletal class III malocclusion underwent mandibular setback surgery by bilateral sagittal split ramus osteotomy in Oral & Maxillofacial Surgery Hospital, Faculty of Dentistry-Damascus University. The average of mandibular setback was 6.78 mm (range 3 to 13 mm). Lateral cephalometric analysis was performed preoperatively and 3 months postoperatively with particular attention to lower pharyngeal airway changes. T-test and Pearson correlation were used in statistic study at (P<0.05).

Results: The lateral cephalometric radiographs demonestrated that the average decrease of lower pharyngeal airway size was 13.93% (range 4.35% to 25.93%) in anteroposterior direction retrolingually and it was statistically significant (P<0.05). Hyoid bone showed posteroinferior repositioning. Analysis revealed a statistically significant correlation between decrease in pharyngeal airway and amount of mandibular setback (r=0.987).

Conclusion: Careful pharyngeal airway analysis should be performed, particularly in correction with large anteroposterior discrepancies. Such cases should be corrected by combined maxillary and mandibular osteotomies.

Key words: Bilateral sagittal split ramus osteotomy, lower pharyngeal airway, obstructive sleep apnea.

* Dept. of Oral & Maxillofacial Surgery, Faculty of Dentistry, Damascus University .

** Prof. Dept. of Oral & Maxillofacial Surgery, Faculty of Dentistry, Damascus University.

*** Dept. of Orthodontics, Faculty of Dentistry, Damascus University

مقدمة:

تعالج الجراحة التقويمية Orthognathic Surgery التشوهات السنية الوجهية بتحريك الفكين وإعادة توضعهما بواسطة القطوع العظمية، وتؤثر في منظر الوجه فضلاً عن أبعاد المجرى الهوائي البلعومي بحسب اتجاه تلك الحركة ومقدارها[1]. لذا جرى اللجوء لتقديم الفك السفلي لتوسيع المجرى الهوائي لدى مرضى انقطاع النفس الانسدادي النومي Obstructive Sleep Apnea (OSA)[1,2]، وقد أظهرت الدراسات أن الإرجاع الجراحي للفك السفلي يؤدي إلى تضيق المجرى الهوائي الخلفي Posterior Airway Space (PAS)[3,4,5,6,7,8]، ومن المحتمل أن يكون هذا التضيق عاملاً مسبباً لتطور انسداد جزئي في المجرى الهوائي البلعومي لدى بعض المرضى[3,7,9]. ويُعدُّ الإرجاع الجراحي للفك السفلي بالقطع العظمي السهمي الثنائي الجانب للرأد Bilateral Sagittal Split Ramus Osteotomy (BSSRO) التقنية الجراحية الأكثر استخداماً لذلك، وكان Obwegeser عام 1955 أول من وصف هذه التقنية[10].

أشار (Pereira-Filho) et al 2011[11] في دراسة شعاعية سيفالومترية إلى عدم حدوث تغيّر في المجرى الهوائي البلعومي بعد الإرجاع الجراحي للفك السفلي. بينما في دراسات مماثلة ذكر (Tselnik & Pogrel 2000)[5] تضيق المجرى الهوائي البلعومي بمستوى جذر اللسان بنسبة 28% بالاتجاه الأمامي الخلفي بعد الإرجاع الجراحي للفك السفلي. وذكر (Babu et al 2005)[2] حدوث تضيق مهم في المجرى الهوائي البلعومي بعد ثلاثة أشهر من الإرجاع الجراحي للفك السفلي، مما يؤهب لتطور انقطاع النفس الانسدادي النومي. كما ذكر (Paoli et al 2000)[9] حدوث نقص في المسافة خلف اللسانية بعد هذا الإجراء بمتوسط 1,7 مم، وانزياح العظم اللامي للأسفل والخلف بمتوسط 2 مم و4,1 مم على التوالي، في حين حدث توسع في المجرى الهوائي عند 20% من المرضى، وأوصى بأخذ خطر انقطاع النفس الانسدادي النومي بالحسبان عند إرجاع الفك السفلي. كما ذكر (Kawakami et al 2005)[12] أن هذا الإجراء أدى إلى انزياح العظم اللامي للأسفل بعد شهر من الجراحة دون حدوث تبدل في أبعاد المجرى الهوائي البلعومي بمستوى اللسان، ولكن بعد 12 شهراً من الجراحة عاد العظم اللامي إلى وضعه الأصلي مسبباً تضيقاً مهماً في المسافة خلف اللسانية.

أشار (Kawamata et al 2000)[4] في دراسة استخدم فيها التصوير الطبقي المحوسب الثلاثي الأبعاد إلى حدوث تضيق قد يكون غير ردود في العرضين الجانبي والجبهي للمجرى الهوائي البلعومي بنسبة 23,6% و11,4% على التوالي، مع وجود علاقة طردية بين مقدار الإرجاع ومقدار التضيق. وأشار (Lye 2008)[1] إلى أن هذا التضيق الذي يعدّه معظم المؤلفين تغيراً دائماً، قد يؤدي بدوره إلى وضعية تكيّفية تؤدي إلى زيادة الزاوية القحفية الرقبية، ومن ثَمَّ فتح المجرى الهوائي الخلفي. واستنتج (Tomorhio et al 2008)[13] حدوث تضيق مهم في المجرى الهوائي الخلفي مباشرة بعد إرجاع الفك السفلي بالقطع العظمي السهمي للرأد، ولكن لم تكن هناك تغيّرات ملحوظة بعد 6 أشهر من الجراحة.

أظهرت الدراسات انزياح العظم اللامي للأسفل والخلف بعد الإرجاع الجراحي للفك السفلي؛ مما يؤدي إلى انزياح اللسان في الاتجاه نفسه[1,4,6,8,14]. ويؤدي الانزياح الخلفي للسان يؤدي إلى تضيق المسافة البلعومية خلف اللسانية، ومن ثَمَّ تضيق المجرى الهوائي الخلفي[3,4,5,6,8]. وذكر (Turnbull et al 2000)[15] أن سبب انزياح اللسان هو حدوث نقص في حجم الحفرة الفموية أي نقص الحجم المخصص للسان في الحفرة الفموية. إذاً فإن تأثير الإرجاع الجراحي للفك السفلي في المجرى الهوائي البلعومي السفلي متنوع، وعلى الرُّغم من أنه قد يؤدي إلى تضيق المجرى الهوائي البلعومي الذي بدوره قد يكون

عاملاً مسبباً لحدوث اضطراب تنفسي، فإنه لا يزال بحاجة لمزيد من الدراسات.

الهدف من البحث:

هَدَفَ هذا البحث إلى تقييم تأثير الإرجاع الجراحي للفك السفلي بواسطة القطع العظمي السهمي للرأد في البُعد الأمامي الخلفي (السهمي) للمجرى الهوائي البلعومي السفلي بمستوى جذر اللسان وفي توضع العظم اللامي.

مواد البحث وطرائقه:

- عينة الدراسة:

تكونت عينة الدراسة من 16 مريضاً (5 ذكور و11 أنثى) راوحت أعمارهم بين 17-47 عاماً (22,25عاماً وسطياً) لديهم سوء إطباق من الصنف الثالث الهيكلي Skeletal Class III Malocclusion نتيجة وجود بروز حقيقي في الفك السفلي، شرط وجود استطباب لإرجاع الفك السفلي جراحياً وفقاً للدراسة التقويمية، وأن لا تقل أعمارهم عن 17 عاماً مع وجود صحة فموية جيدة، وسلامتهم من الأمراض التنفسية أو تلك المؤثرة في المجرى الهوائي، وليس لديهم أي صعوبات في التنفس قبل العمل الجراحي، وعدم خضوعهم سابقاً لأي عمل جراحي على الفك السفلي. أُجري للمرضى جميعهم إرجاع جراحي للفك السفلي راوح مقداره بين 3-13 مم (6,78 مم وسطياً)؛ وذلك بعد أن حُضِّرُوا بالمعالجة التقويمية في قسم التقويم في كلية طب الأسنان بجامعة دمشق. أُجريت المعالجة الجراحية لهؤلاء المرضى في المدة الواقعة بين 2008/11 وحتى 2012/1 في مستشفى جراحة الفم والوجه والفكين في كلية طب الأسنان بجامعة دمشق.

- العمل الجراحي:

أُجري الإرجاع الجراحي للفك السفلي باستخدام تقنية القطع العظمي السهمي الثنائي الجانب للرأد (تعديل Epker) تحت التخدير العام في غرفة العمليات وباستخدام التنبيب الأنفي Nasal Intubation. فبعد إنهاء القطع العظمي في الجانبين توضع الجبيرة الإكريلية الإطباقية Occlusal Wafer Splint المصنّعة خصِّيصى لكل مريض قبل العمل الجراحي بين الفكين، التي استُخدمت كدليل في أثناء العمل الجراحي لإعادة توضع الفك السفلي والأسنان بالوضع الصحيح مع مراعاة توضع اللقمة بمكانها المناسب. جرى التثبيت بين الفكي Maxillomandibular Fixation (MMF) بأسلاك من الفولاذ اللاصدئ Stainless Steel Wires ذات قطر 0,5 مم ريثما تُرد القطع العظمية في الوضع المطلوب وتُثبت بثلاثة براغٍ من التيتانيوم Lag Titanium Screws ذات قطر 2 مم في كل جانب. أخيراً أُزيل التثبيت بين الفكي وجرى التأكد من الإطباق المخطط له، فضلاً عن حركات الفتح والإغلاق للفك السفلي يدوياً للتأكد من توضع اللقم بمكانها الصحيح. أُغْلِقَتِ الجروح داخل الفموية بخيوط من الحرير 0-3 Silk، التي أُزيلت لاحقاً بعد 7-10 أيام من الجراحة. وأُعْطِيَ المرضى الأدوية الآتية:

Rociflex®	1000 mg\2ml	Amp.	IM/IV	1×2×7
Diclone®	75 mg\3ml	Amp.	IM	1×2×3
Dixone®	8 mg\2ml	Amp.	IM	1×2×2
Arpex®		Solu.	M.W	1×4×14

أُعِيدَ التثبيت بين الفكي بعد 24 ساعة من انتهاء العمل الجراحي واستمر مدة أسبوعين، بعدها استُبدل بالشد المطاطي الخفيف ثنائي الجانب Bilateral Light Guiding Elastics لقيادة حركات الفك السفلي دون أي انحراف إلى الإطباق الجديد المخطط له مسبقاً عند القيام بالوظيفة.

- طريقة الدراسة الشعاعية السيفالومترية:

أُجري للمرضى جميعهم التصوير الشعاعي السيفالومتري الجانبي الرقمي Digital Lateral Cephalometric Radiography باستخدام جهاز من نوع (GENDEX-Orthoralix 9200) قبل الجراحة ثم بعدها بثلاثة أشهر بالجهاز نفسه ومن قِبَل الشخص نفسه وبالطريقة نفسها، حيث مستوى فرانكفورت الأفقي Frankfort Horizontal (FH) للمريض موازٍ للأرض والأسنان في وضعية

الإطباق المركزي والشفاه في حالة الاسترخاء دون إجراء حركات البلع أو تحريك اللسان من قبل المريض في أثناء التصوير. ضُبِطَتْ نسبة التكبير الناتجة عن التصوير لتصبح 1:1، ورُسِّمَتِ الصور السيفالومترية الجانبية جميعها يدوياً من قِبَل الباحث بواسطة جهاز الإضاءة Viewbox (Neghathoscope) على ورق ترسيم شفاف (أسيتات) قياس 23,5×17,5 سم وبثخانة 0,003 إنش من شركة (Dentaurum) الألمانية. وفيما يأتي النقاط المرجعية Landmarks المحددة على الصور السيفالومترية الجانبية والمُستخدمة في الدراسة:

S: مركز السرج التركي.

Or: أخفض نقطة على الحافة السفلية لجوف الحجاج.

Po: أعلى نقطة على الحافة العلوية لمجرى السمع الظاهر.

Pg: أكثر نقطة أمامية على الحافة الأمامية لارتفاق الذقن العظمي.

TB: أكثر نقطة خلفية على السطح الخلفي للسان.

LPW: نقطة تقاطع الخط الممتد من النقطة TB والموازي لمستوى فرانكفورت الأفقي مع الجدار الخلفي للبلعوم.

C3: أكثر نقطة أمامية سفلية على جسم الفقرة الرقبية الثالثة.

Ah: أكثر نقطة أمامية علوية على العظم اللامي.

وحُدِّدَ مستوى فرانكفورت الأفقي بالخط الواصل بين النقطتين Or و Po.

كما حُسِبَتْ قيم المتغيرات الخطية الآتية (الشكل 1):

TB-LPW: البُعد بين النقطتين TB و LPW الموازي لمستوى فرانكفورت الأفقي، ويمثل البُعد السهمي للبلعوم السفلي بمستوى جذر اللسان.

S-Ah: بُعد النقطة Ah عن النقطة S، ويمثل التوضع العمودي للعظم اللامي.

C3-Ah: بُعد النقطة Ah عن النقطة C3، ويمثل التوضع الأفقي للعظم اللامي.

Pg-Y: البُعد العمودي للنقطة Pg عن المحور Y (المحور Y هو الخط العمودي على مستوى فرانكفورت الأفقي والمار بالنقطة S).

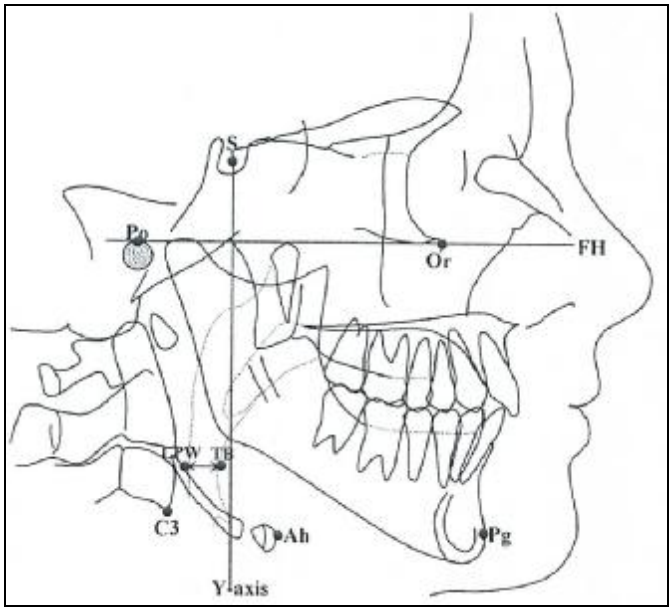

شكل (1): يوضح النقاط المرجعية والمتغيرات الخطية على الصور السيفالومترية الجانبية المستخدمة في الدراسة.

قِيسَتْ هذه المتغيرات جميعها يدوياً بالمسطرة المليمترية، ومن خلال مقارنة قيم هذه المتغيرات في الصور السيفالومترية الجانبية المأخوذة قبل الجراحة بمثيلاتها المأخوذة بعد 3 أشهر من الجراحة، يمكن تحديد مقدار التغيّر في كل من: البعد السهمي للمجرى الهوائي البلعومي السفلي بمستوى جذر اللسان، والتوضع العمودي والأفقي للعظم اللامي، فضلاً عن مقدار إرجاع الفك السفلي عند النقطة Pg، على التوالي (الشكل 2).

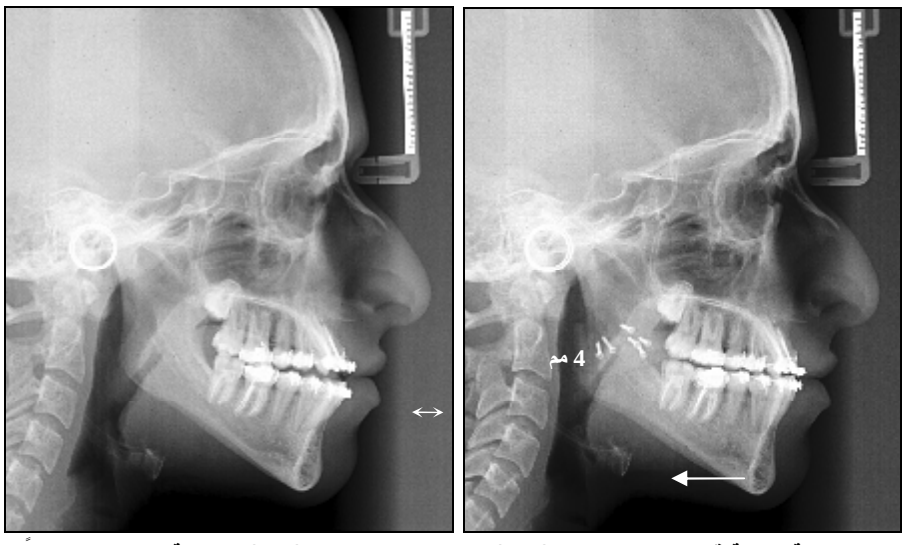

شكل (2): صورة سيفالومترية جانبية قبل العمل الجراحي (يسار) وبعد العمل الجراحي (يمين) لمريضة عمرها 18 عاماً كان لديها بروز في الفك السفلي، توضحان حدوث تضيق في المجرى الهوائي البلعومي السفلي بمستوى جذر اللسان بعد الإرجاع الجراحي للفك السفلي بمقدار 4 مم بواسطة القطع العظمي السهمي للرأد.

- الدراسة الإحصائية:

استُخدم نظام SPSS.v.20 الإحصائي لتحليل نتائج البحث، وقد تضمنت الدراسة الإحصائية الإحصاءات الوصفية التي شملت القيم الدنيا والقيم العليا والمتوسطات الحسابية والانحرافات المعيارية والأخطاء المعيارية والنسب المئوية. كما تضمنت الاختبارات الإحصائية التي شملت اختبار T-test للمقارنة بين التغيرات الحاصلة ضمن المجوعة الواحدة، ومعامل الارتباط Pearson Correlation (r) لتقييم وجود علاقة ارتباطية بين متغيرين؛ وذلك عند مستوى الدلالة ($P<0.05$).

النتائج:

- نتائج دراسة تأثير الإرجاع الجراحي للفك السفلي في البُعد السهمي للمجرى الهوائي البلعومي السفلي وتوضع العظم اللامي:

استُخدم اختبار T-Test للعينات المترابطة لتقييم الفرق ضمن عينة البحث من حيث مقدار التغيّر في كل من: البعد السهمي للمجرى الهوائي البلعومي السفلي بمستوى جذر اللسان، والتوضع العمودي والأفقي للعظم اللامي، فضلاً عن مقدار إرجاع الفك السفلي عند النقطة Pg، وذلك بين المدتين؛ قبل الجراحة وبعد الجراحة بثلاثة أشهر خلال مدة المتابعة (الجدول 1).

جدول (1): وصف المتغيّرات التي دُرِسَتْ والدلالة الإحصائية بحسب اختبار (T-Test) لتقييم الفرق ضمن عينة البحث خلال المدة المتابعة.

المتغيّر المدروس	عدد الحالات	الوسط الحسابي	الانحراف المعياري	الخطأ المعياري	درجات الحرية	قيمة T	قيمة P
مقدار التغيّر في البعد السهمي للمجرى الهوائي البلعومي السفلي (بالملم)	16	1.875-	0.866	0,217	15	8,660-	0,000
مقدار التغيّر في التوضع العمودي للعظم اللامي (بالملم)	16	2,5	3,357	0,839	15	2,979	0.009
مقدار التغيّر في التوضع الأفقي للعظم اللامي (بالملم)	16	2,406-	1,281	0,320	15	7,514-	0,000
مقدار إرجاع الفك السفلي عند النقطة Pg (بالملم)	16	6,781-	2,989	0,747	15	9,076-	0,000

يُلاحظ في الجدول رقم (1) أن قيمة مستوى الدلالة أصغر من القيمة 0,05 مهما كان نوع المتغيّر المدروس، أي إنه عند مستوى الثقة 95% توجد فروق دالة إحصائياً في المتغيّرات السابقة المدروسة خلال مدة مراقبة العينة بين القياسات المأخوذة قبل الجراحة وتلك المأخوذة بعد ثلاثة أشهر من الجراحة. وبالنظر إلى قيم المتوسطات الحسابية نجد حدوث نقص في البعد السهمي للمجرى الهوائي البلعومي السفلي بمستوى جذر اللسان بمقدار (1,875 مم). في حين نجد حدوث زيادة في البعد العمودي للعظم اللامي بمقدار (2,5 مم) أي انخفاض العظم اللامي للأسفل، كما نجد حدوث نقص في البعد الأفقي للعظم اللامي بمقدار (2,406 مم) أي تراجع العظم اللامي للخلف.

- نتائج دراسة تأثير كل من مقدار إرجاع الفك السفلي وعمر وجنس المريض في مقدار التغيّر في البعد السهمي للمجرى الهوائي البلعومي السفلي:

لدراسة العلاقة بين كل من مقدار إرجاع الفك السفلي (بالملم) وعمر المريض (بالسنوات) وجنس المريض (ذكر/أنثى) من جهة وبين مقدار التغيّر في البعد السهمي للمجرى الهوائي البلعومي السفلي بمستوى جذر اللسان (بالملم) من جهة أخرى في مجموعة الصور السيفالومترية الجانبية حُسِبَ معامل الارتباط بيرسون Pearson (الجدول 2).

جدول (2): قيمة معامل الارتباط بيرسون بين كل من مقدار إرجاع الفك السفلي وعمر وجنس المريض من جهة وبين مقدار التغيّر في البعد السهمي للمجرى الهوائي البلعومي السفلي بمستوى جذر اللسان من جهة أخرى في مجموعة الصور السيفالومترية الجانبية.

المتغيّر الأول =	المتغيّر الثاني = مقدار التغيّر في البعد السهمي للمجرى الهوائي البلعومي السفلي (بالملم)			وجود علاقة ارتباط	جهة العلاقة	شدة العلاقة
	قيمة معامل الارتباط بيرسون	عدد القياسات	قيمة مستوى الدلالة P			
مقدار إرجاع الفك السفلي (بالملم)	0,987	16	0,000	توجد علاقة	طردية	جيدة
عمر المريض (بالسنوات)	0,173-	16	0,521	لا توجد علاقة	-	-
جنس المريض (ذكر/أنثى)	0,020	16	0,941	لا توجد علاقة	-	-

بالنسبة إلى مقدار إرجاع الفك السفلي يُلاحظ في الجدول رقم (2) أن قيمة مستوى الدلالة أصغر من القيمة 0,05 (P=0.000)، أي إنه عند مستوى الثقة 99% توجد علاقة ارتباط خطية بين مقدار إرجاع الفك السفلي (بالملم) ومقدار التغيّر في البعد السهمي للمجرى الهوائي البلعومي السفلي بمستوى جذر اللسان (بالملم) في مجموعة الصور السيفالومترية الجانبية. ولمّا كانت الإشارة الجبرية لمعامل الارتباط المحسوب موجبة استنتجنا أن العلاقة المدروسة طردية، أي إنَّ زيادة مقدار إرجاع الفك السفلي يوافقه زيادة مقدار النقص في البعد السهمي للمجرى الهوائي البلعومي السفلي بمستوى جذر اللسان، ولمّا كانت القيمة المطلقة لمعامل الارتباط المحسوب أكبر من القيمة 0,7 استنتجنا أن العلاقة جيدة من حيث الشدة (الجدول 3).

جدول (3): قيم البُعد السهمي للمجرى الهوائي البلعومي السفلي بمستوى جذر اللسان في الصور الشعاعية السيفالومترية الجانبية قبل الجراحة وبعد ثلاثة أشهر من الجراحة، فضلاً عن مقدار التضيق الحاصل ضمن عينة البحث ومعدله خلال مدة المتابعة.

رقم الحالة	مقدار إرجاع الفك السفلي (بالملم)	TB-LPW قبل الجراحة (بالملم)	TB-LPW بعد الجراحة (بالملم)	مقدار التضيق في TB-LPW (بالملم)	معدل التضيق في TB-LPW (%)
1	3	11,5	11	0,5	4,35
2	3,5	10,5	9,5	1	9,52
3	3,5	13	12	1	7,69
4	4	14,5	13,5	1	6,9
5	5	14	12,5	1,5	10,71
6	5,5	11,5	10	1,5	13,04
7	6	13	11,5	1,5	11,54
8	6	16	14,5	1,5	9,38
9	6,5	14	12	2	14,29
10	6,5	12,5	10,5	2	16
11	7	13,5	11,5	2	14,81
12	7	8,5	6,5	2	23,53
13	10,5	17	14	3	17,65
14	10,5	16,5	13,5	3	18,18
15	11	15,5	12,5	3	19,35
16	13	13,5	10	3,5	25,93

وبالنسبة إلى عمر المريض وجنسه يُلاحظ في الجدول رقم (2) أن قيمة مستوى الدلالة أكبر من القيمة 0,05 (P=0.521) و(P=0.941) على التوالي، أي إنه عند مستوى الثقة 95% لاتوجد علاقة ارتباط خطية بين عمر المريض (بالسنوات) أو جنسه (ذكر/أنثى) وبين مقدار التغيّر في البعد السهمي للمجرى الهوائي البلعومي السفلي بمستوى جذر اللسان (بالملم)، ومن ثَمَّ لا تأثير لعمر المريض أو جنسه في مقدار التغيّر في البعد السهمي للمجرى الهوائي البلعومي السفلي في مجموعة الصور السيفالومترية الجانبية.

المناقشة:

أثبت التصوير السيفالومتري الجانبي حدوث تضيق في المجرى الهوائي البلعومي السفلي بالاتجاه الأمامي الخلفي (السهمي) بمستوى جذر اللسان بعد الإرجاع الجراحي للفك السفلي باستخدام القطع العظمي السهمي الثنائي الجانب للرأد، إذْ راوح مقدار هذا التضيق بين 0,5-3,5 مم بمتوسط 1,88 مم، وهذه النتائج تتفق مع كل من (Lye 2008, Babu et al 2005, Kawamata et al 2000, Tselnik & Pogrel 2000, Hwang et al 2010, Chen et al 2007, Paoli et al 2000, Tomorhio et al 2008)[1,2,4,5,6,7,9,13] الذين ذكروا حدوث تضيق في المجرى الهوائي البلعومي بعد الإرجاع الجراحي للفك السفلي، وتختلف مع (Pereira-Filho et al 2011)[11] الذي ذكر عدم حدوث تغيّر في المجرى الهوائي البلعومي بعد الإرجاع الجراحي للفك السفلي، وقد يُعزى هذا الاختلاف إلى اختلاف المدة الزمنية التي أُجري فيها التصوير الشعاعي السيفالومتري، إذْ كان بعد أسبوع ثم بعد عام على الأقل من الجراحة في تلك الدراسة في حبين أُجْرِيَ بعد ثلاثة أشهر من الجراحة في هذا البحث، ومن الجدير بالذكر لم يكن لدى أي مريض من مرضى عينة هذا البحث أي شكوى من وجود صعوبة في التنفس في أثناء مدة المتابعة بعد الجراحة. كما لوحظ نتيجة الدراسة الإحصائية وجود علاقة طردية بين مقدار التضيق الحاصل في المجرى الهوائي البلعومي السفلي بالاتجاه السهمي ومقدار إرجاع الفك السفلي، وهذه النتيجة تتفق مع (Kawamata et al 2000)[4].

عند النظر إلى قيم البُعد السهمي للمجرى الهوائي البلعومي السفلي المقيسة قبل الجراحة في الجدول رقم (3)، يُلاحظ أن معدل التضيق في المجرى الهوائي البلعومي السفلي بمستوى جذر اللسان بعد الإرجاع الجراحي للفك السفلي راوح بين 4,35%-25,93%، وأن معدل هذا التضيق يزداد كلما قل البُعد السهمي للمجرى

الهوائي البلعومي المقيس قبل الجراحة مع الأخذ بالحسبان مقدار إرجاع الفك السفلي، فمثلاً عند النظر إلى الحالتين 11 و12 في الجدول رقم (3) نلاحظ أن معدل التضيق الحاصل في الحالة 11 التي كان فيها البُعد السهمي للمجرى الهوائي البلعومي قبل الجراحة 13,5 مم (14,81%) أقل من معدل التضيق الحاصل في الحالة 12 التي كان فيها البُعد السهمي للمجرى الهوائي البلعومي قبل الجراحة 8,5 مم (23,53%)، علماً بأن مقدار إرجاع الفك السفلي في الحالتين متساوٍ وهو 7 مم ومقدار التضيق في الحالتين أيضاً متساوٍ وهو 2 مم، لذا يجب أخذ البُعد السهمي للمجرى الهوائي البلعومي المقيس قبل الجراحة بالحسبان عند الإرجاع الجراحي للفك السفلي وخاصة عندما يكون مقدار الإرجاع كبيراً.

يمكن تفسير حدوث التضيق في المجرى الهوائي البلعومي السفلي بمستوى جذر اللسان بأن الانزياح الخلفي للسان بعد الإرجاع الجراحي للفك السفلي يؤدي إلى تضيق المسافة البلعومية خلف اللسانية من المجرى الهوائي البلعومي السفلي. كما أثبت التصوير السيفالومتري الجانبي تحرك العظم اللامي بعد الإرجاع الجراحي للفك السفلي باستخدام القطع العظمي السهمي الثنائي الجانب للرأد باتجاه الأسفل بمقدار 2,5 مم والخلف بمقدار 2,41 مم وسطياً، وهذا يشير إلى حدوث تضيق في المجرى الهوائي البلعومي السفلي، وهذه النتائج تتفق مع كل من (Lye 2008, Kawamata et al 2000, Hwang et al 2010, Paoli et al 2000, Kawakami et al 2005, Kitagawara et al 2008, Eggensperger et al 2005)[1,4,6,9,12,14,16] الذين ذكروا توضع العظم اللامي باتجاه الأسفل والخلف بعد الإرجاع الجراحي للفك السفلي. وتشير معظم الدراسات إلى أن العظم اللامي يعود إلى وضعه الأصلي بعد مدة طويلة من المتابعة12، وفي دراستنا هذه لم نتوصل إلى هذه النتيجة لأن الدراسة لم تشمل مدة متابعة طويلة الأمد.

تبيّن في هذه الدراسة أن تضيق المجرى الهوائي البلعومي السفلي بمستوى جذر اللسان له علاقة بمقدار إرجاع الفك السفلي، لذلك فإن معرفة الحجم الأصغري الحرج للمجرى الهوائي Minimal Critical Airway Size يجب أن يولى الأهمية الكبرى عند التخطيط للإرجاع الجراحي للفك السفلي بالقطوع العظمية لتجنب إمكانية تطور الاضطرابات التنفسية المرتبطة بالنوم Sleep Related Breathing Disorders (SRBD). فحسب (Mehra 2001)[17] يُعدُّ البُعد السهمي للمجرى الهوائي البلعومي الأقل من 10 مم عند مستوى الفك السفلي أحد الاستطبابات الأساسية للمعالجة الجراحية بإجراء تقديم للفكين العلوي والسفلي Maxillomandibular Advancement عند المرضى الذين يعانون من انقطاع النفس الانسدادي النومي. لذا يجب أخذ الحذر عند التخطيط لإرجاع الفك السفلي أكثر من 10 مم خاصة عندما يكون عرض المجرى الهوائي البلعومي لدى المريض أقل من 12 مم، عند هؤلاء المرضى قد يكون من الأفضل اللجوء لتقديم الفك العلوي2,7 أو اللجوء للجراحة التقويمية على الفكين بتقديم الفك العلوي وإرجاع الفك السفلي[2,7,18].

ذكر (Chen et al 2007)[7] أن الإرجاع الجراحي للفك السفلي يسبب تضيق المجرى الهوائي البلعومي، وقد يكون عاملاً مؤهباً لتطور الاضطرابات التنفسية كانقطاع النفس الانسدادي النومي، وبحسب (Tselnik & Pogrel 2000)[5] فإن هذا قد يحدث خصوصاً عند وجود عوامل مؤهبة كالبدانة Obesity أو وجود نمط قحفي وجهي خاصSpecific Craniofacial Type أو عنق قصيرة أو لسان كبير أو أن التلاؤم العضلي العصبي الفردي Individual Neuromuscular Adaptation غير كاف للتعويض عن هذا التضيق، وتعدُّ البدانة عاملاً أساسياً يسهم في اضطرابات التنفس في أثناء النوم، لذلك يجب

أخذ الحذر عند إرجاع الفك السفلي عند المرضى الـذين لديهم بدانة ملحوظة.

في هذه الدراسة قُيِّمَ المجرى الهوائي البلعـومي الـسفلي باستخدام صور شعاعية ثنائية البُعد لهذه البنية التشريحية الثلاثية البُعد، ولكن أثبتت الدراسـات صـحة اسـتخدام التصوير السيفالومتري الجانبي في تحليل أبعاد المجـرى الهوائي البلعومي نتيجة وجود علاقة ارتباطية جيدة بـين أبعاد المجرى الهوائي البلعومي المقيسة علـى الـصور السيفالومترية الجانبية وتلك المقيسة بالتـصوير الطبقـي المحوسب ثلاثي الأبعاد[4,19,20] مع أن بعضهم يفضل تقنية التصوير الشعاعي الأخيرة على التصوير السيفالومتري[21].

أخيراً، يعدُّ التشخيص الكامل باستخدام التخطيط النـومي المتعدد Polysomnography ضرورياً للمرضى جمـيعهم الذين يعانون من الاضطرابات التنفسية المرتبطة بـالنوم ومتوافراً في المختبرات كاملة التجهيز[10]، لذا يمكن الإفادة من هذا الفحص النوعي قبل الجراحة وبعدها في مثل هذه الدراسات.

الاستنتاج:

بيّنت الدراسة أن الإرجاع الجراحي للفك السفلي باستخدام القطع العظمي السهمي الثنائي الجانب للرأد يـؤدي إلـى تضيّق المجرى الهوائي البلعومي السفلي بالاتجاه الأمامي الخلفي بمستوى جذر اللسان بمعـدل 13,93% وسـطياً وذلك بعد ثلاثة أشهر من العمل الجراحي، مـع وجـود علاقة طردية بين مقدار الإرجاع الجراحي للفك الـسفلي ومقدار التضيق الحاصل في المجرى الهوائي البلعـومي السفلي، كما يتحرك العظم اللامي بعد الإرجاع الجراحي للفك السفلي للأسفل والخلف. مما يشير إلـى ضـرورة دراسة المجرى الهوائي البلعومي بدقـة قبـل الإرجـاع الجراحي للفك السفلي عند مرضى الصنف الثالث الهيكلي من سوء الإطباق خاصة عند تصحيح البروز الشديد للفك السفلي، فمثل هذه الحالات التي تتطلب إرجاعاً كبيراً للفك السفلي يجب تصحيحها بواسطة القطوع العظميـة علـى الفكين العلوي والسفلي معاً.

References

1. Lye KW: Effect of orthognathic surgery on the posterior airway space (PAS). Ann Acad Med Singapore. 2008;37(8):677-82.
2. Babu RV, Narayanan V, Murugesan K: Pharyngeal airway changes following mandibular setback surgery. Indian J Dent Res. 2005;16:147.
3. Liukkonen M, Vähätalo K, Peltomäki T, Tiekso J, Happonen RP: Effect of mandibular setback surgery on the posterior airway size. Int J Adult Orthodon Orthognath Surg. 2002;17:41-6.
4. Kawamata A, Fujishita M, Ariji Y, Ariji E: Three-dimensional computed tomographic evaluation of morphologic airway changes after mandibular setback osteotomy for prognathism. Oral Surg Oral Med Oral Pathol Oral Radiol Endod. 2000;89(3):278-87.
5. Tselnik M, Pogrel MA: Assessment of the pharyngeal airway space after mandibular setback surgery. J Oral Maxillofac Surg. 2000;58:282-285.
6. Hwang S, Chung CJ, Choi YJ, Huh JK, Kim KH: Changes of Hyoid, Tongue and Pharyngeal Airway after Mandibular Setback Surgery by Intraoral Vertical Ramus Osteotomy. The Angle Orthodontist. 2010;80(2):302-308.
7. Chen F, Terada K, Hua Y, Saito I: Effects of bimaxillary surgery and mandibular setback surgery on pharyngeal airway measurements in patients with Class III skeletal deformities. American Journal of Orthodontics & Dentofacial Orthopedics. 2007;131(3):372-377.
8. Degerliyurt K, Ueki K, Hashiba Y, Marukawa K, Simsek B, Okabe K, et al: The effect of mandibular setback or two-jaws surgery on pharyngealairway among different genders. International Journal of Oral and Maxillofacial Surgery. 2009;38(6):647-652.
9. Paoli JR, Lauwers F, Cances V, Tiberge M, Lacassagne L, Fossat W, Boutault F: Upper airway changes after mandibular setback osteotomy. Concerns for obstructive sleep apnea. Rev Stomatol Chir Maxillofac. 2000;101(3):129-34.

10. Blakey GH, White RP. Mandibular surgery. In: Proffit WR, White RP, Sarver DM. Contemporary treatment of dentofacial deformity. St. Louis: The CV Mosby Company;2003:312-344.
11. Pereira-Filho VA, Castro-Silva LM, de Moraes M, Gabrielli MF, Campos JA, Juergens P. Cephalometric evaluation of pharyngeal airway space changes in class III patients undergoing orthognathic surgery. J Oral Maxillofac Surg. 2011;69(11):409-15.
12. Kawakami M, Yamamoto K, Fujimoto M, Ohgi K, Inoue M, Kirita T: Changes in tongue and hyoid positions, and posterior airway space following mandibular setback surgery. J Craniomaxillofac Surg. 2005;33(2):107-10.
13. Tomohiro Y, Katsuaki M, Tatsushi M, Norifumi M, Toshio S: Respiratory Status during Sleep following Orthognathic Mandibular Setback Surgery. Asian J Oral Maxillofac Surg. 2008;20:12-15.
14. Kitagawara K, Kobayashi T, Goto H, Yokobayashi T, Kitamura N, Saito C: Effects of mandibularsetback surgery on oropharyngeal airway and arterial oxygen saturation. International Journal of Oral and Maxillofacial Surgery. 2008;37(4):328-333.
15. Turnbull NR, Battagel JM: The effects of orthognathic surgery on pharyngeal airway dimensions and quality of sleep. J Orthod. 2000;27:235-47.
16. Eggensperger N, Smolka W, Iizuka T: Long-term changes of hyoid bone position and pharyngeal airway size following mandibular setback by sagittal split ramus osteotomy. J Craniomaxillofac Surg. 2005;33(2):111-7.
17. Mehra P: Pharyngeal airway space changes after counter clockwise rotation of the maxillomandibular complex. Am J Orthod Dentofacial Orthop. 2001;120:154-9.
18. Jakobsone G, Stenvik A: The effect of maxillary advancement and impaction on the upper airway after bimaxillary surgery to correct Class III malocclusion. American Journal of Orthodontics and Dentofacial Orthopedics. 2011;139(4):369-376.
19. Samman N: Cephalometric study of the upper airway in surgically corrected class III skeletal deformity. Int J Adult Orthod Orthognath Surg. 2002;17:180-190.
20. Sears CR, Miller AJ, Chang MK, Huang JC, Lee JS: Comparison of pharyngeal airway changes on plain radiography and cone-beam computed tomography after orthognathic surgery. J Oral Maxillofac Surg. 2011;69(11):385-94.
21. Jakobsone G, Neimane L, Krumina G: Two- and three-dimensional evaluation of the upper airway after bimaxillary correction of Class III malocclusion. Oral Surgery, Oral Medicine, Oral Pathology, Oral Radiology, and Endodontology. 2010;110(2):234-242.

تاريخ ورود البحث إلى مجلة جامعة دمشق 2012/4/5.
تاريخ قبوله للنشر 2012/7/11.