الوذمة الرئوية

السلام عليكم ورحمة الله وبركاته *-*

نعود إليكم بالمحاضرة الأخيرة من قسم "فيزيولوجيا التنفس" والأخيرة من مقرر "الفيزيولوجيا 1" *-*

سوف نتحدّث فيها عن الوذمة الرئوية بشكل عام، أسبابها، أنواعها وتظاهراتها السريرية.

نتمنّى أن تنال إعجابكم...

فهرس المحتويات

وذمة الرئة	2
أسباب وذمة الرئة	4
الفيزيولوجيا المرضية	10
وذمة الرئة قلبية المنشأ	11
وذمة الرئة غير قلبية المنشأ	13
Overview *-*	15
خاتمة الفريق ^-^	16



alkamal
29120335

وذمة الرئة Pulmonary Edema

- هي عبارة عن تراكم لكميات متزايدة من السوائل في **الحيز خارج الوعائي للرئة**:
  - ✓ إما ضمن الأسناخ (ومن ثم نقص في القدرة على التبادل الغازي).
  - ✓ أو في الخلال الرئوي.
- إن هذا التراكم قد يكون:
  - ✓ **بطيئاً**: كما في مرضى القصور الكلوي المزمن الانسدادي.
  - ✓ **سريعاً مفاجئاً**: كما في مرضى قصور البطين الأيسر (نتيجة الإصابة باحتشاء العضلة القلبية الحاد مثلاً).

توضيح أربيسيزي:

- إن ما يحدث لدى مرضى القصور الكلوي المزمن الانسدادي هو وجود آفة سادة للإحليل أو للحالب أو نقص في ارتشاح السوائل والتخلص من الفائض منها في البول ← مما يؤدي إلى تراكم بطيء للسوائل في الجسم نتيجة قلة إطراحها ← ومن ثم حدوث وذمة رئوية.
- عند حصول انسداد في الشريان الإكليلي بين البطينين الأمامي (وهو مسؤول عن تروية الوجه الأمامي للبطين الأيسر) يحدث احتشاء في جزء من البطين الأيسر يسبّب قصوره.

- تتظاهر وذمة الرئة غالباً بحدوث **الزلة التنفسية** Dyspnea التي تبدأ بالظهور أثناء الجهد وتترقّى لتصبح أثناء الراحة.

- الزلة التنفسية: هي شعور المريض الشخصي بتنفسه مع وجود عدم ارتياح وقلق، وكل ذلك غير متناسب مع مستوى الفعالية رغم أنه محرض بها[1].
- تكون الزلة التنفسية في الصمة الرئوية مفاجئة أما في الوذمة الرئوية فتتطور بشكل تدريجي (أي أنها **مترقّية**).

[1] أي أن الزلة تحدث حتى في حال كانت الفعالية التنفسية ضعيفة (التنفس الهادىء)، والتي تكون محرضة لحدوث الزلة.

كما يمكن تصنيف الوذمة الرئوية إلى:

- وذمة رئوية **قلبية المنشأ** حيث يكون القلب سبباً في حدوثها وبشكل خاص البطين الأيسر.
- وذمة رئوية **غير قلبية المنشأ** تكون نتيجة مشاكل في الرئة ذاتها (أو بسبب أمراض في أعضاء أخرى تؤثر بدورها على الرئة)، وبشكل خاص نتيجة **زيادة نفوذية جدران الأسناخ**، أما القلب فيكون سليم وقادراً على القيام بكل وظائفه بشكل طبيعي.

سنتكلم الآن عن أسباب الوذمة الرئوية بشكل عام ثمّ ننتقل بحديثنا لنخصّ به كلّ نوع على حدة...

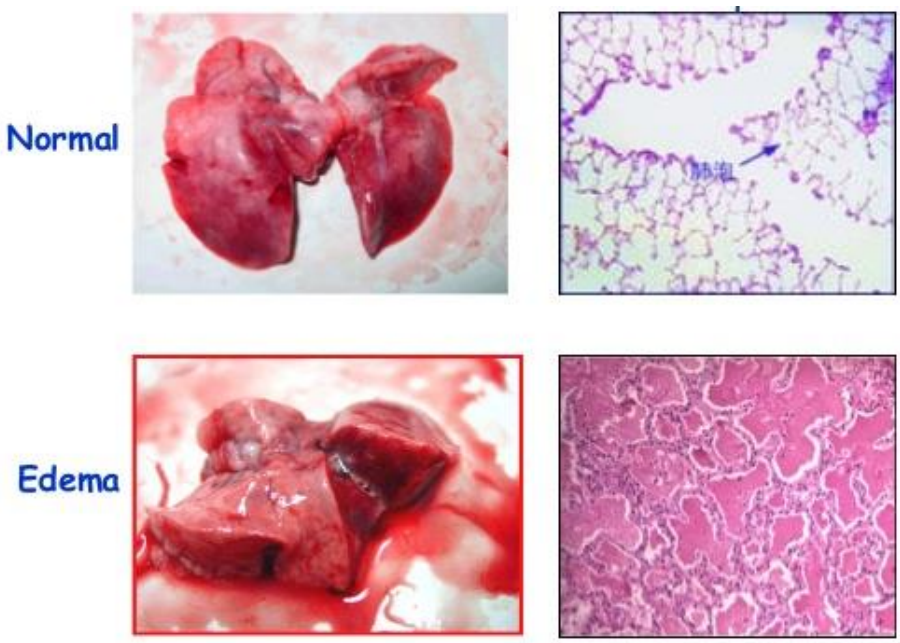

صورة نسيجية وأخرى تشريحية توضّح الفرق بين رئة طبيعية ورئة متوذّمة.

لاحظ امتلاء الأسناخ بالسوائل.

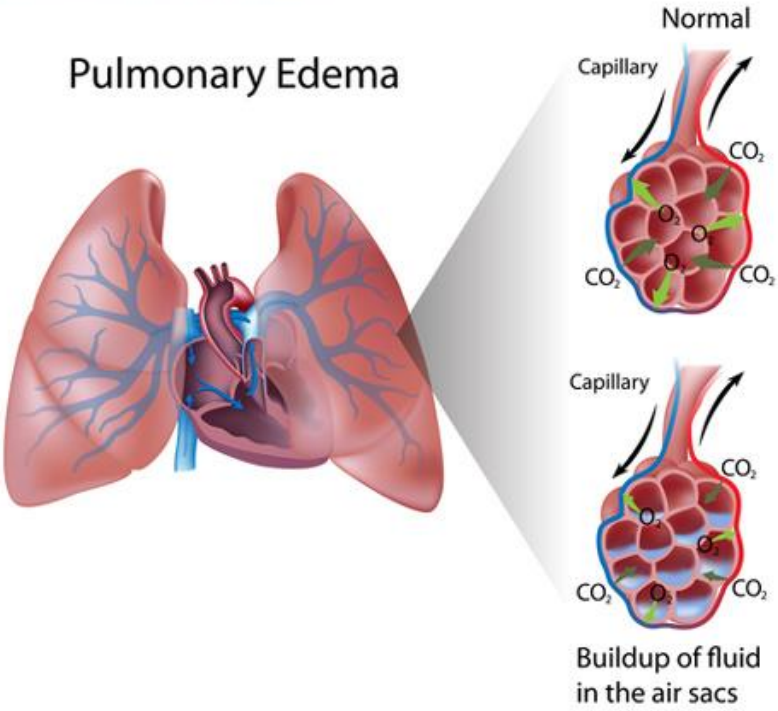

لاحظ أن انتقال السوائل إلى الأسناخ يعيق عملية التبادل الغازي.

أسباب وذمة الرئة[2]

➢ تتمثل أسباب حدوث الوذمة الرئوية بالتالي:

1. زيادة الضغط عبر الجداري للشعريات الرئوية.
2. زيادة النفوذية الظهارية Endothelial للشعريات الدموية الرئوية.
3. زيادة نفوذية ظهارة Epithelium الأسناخ.[3]
4. نقص التصفية اللمفاوية.
5. آليات غير معروفة.

وسنتحدث الآن عن كل من هذه الأسباب بالتفصيل...

زيادة الضغط عبر الجداري للشعريات الرئوية

Increased Pulmonary Capillary Trans-mural Pressure

➢ الضغط عبر الجداي للشعريات يمثل محصلة قوتين متعاكستين بالاتجاه:

✓ قوى الضغط السكوني لسوائل البلازما الناتجة عن الضغط الشرياني والمطبقة على جدران الشعيرات الدموية والتي تدفعها للخروج.

✓ قوى الضغط الغرواني لبروتينات البلازما التي تدفع السوائل للبقاء ضمن الوعاء من خلال جذب البروتينات لها.

➢ يؤدي ارتفاع هذه المحصلة إلى خروج كمية أكبر من السوائل من الشعريات الدموية الرئوية؛ وبالتالي حدوث وذمة رئوية.

[2] تعد الأسباب الثلاث الأولى هي الأهم والأكثر مساهمة في رفع الضغط عبر الجداري.

[3] تم استخدم امصطلحي إندوتيالية وإيبيتيالية للدلالة إلى كلمتي Endothelial و Epithelial على التوالي.

يمكن أن تنجم هذه الزيادة عن:

1. ارتفاع الضغط في الأذينة اليسرى:

سببه:

- ارتفاع الضغط في البطين الأيسر نتيجة تراكم الدم فيه وبالتالي تراكم الدم ضمن الأذينة اليسرى.
- يؤدي هذا إلى ارتفاع الضغط في الأوردة الرئوية التي تصب فيها ومن ثم ارتفاع الضغط في الدوران الشعري في الرئة.
- وهذا ما يتسبب في دفع السوائل عبر جدران الأوعية الشعرية إما إلى الأسناخ أو إلى النسيج الخلالي الرئوي.

يحدث لدى كل من:

مرضى قصور البطين الأيسر:

حيث لا يستطيع البطين الأيسر ضخ الكمية الكافية من الدم مما يؤدي إلى تراكم الدم فيه، وبالتالي ارتفاع الضغط داخله.

مرضى تضيق الدسام التاجي:

حيث يحدث ضعف في مرور الدم من الأذينة اليسرى إلى البطين الأيسر مما يؤدي إلى تراكم الدم فيها، وبالتالي ارتفاع الضغط داخلها.

2. ارتفاع التوتر الرئوي:

- وهو مرض يحدث فيه خلل في الأوعية الرئوية يؤدي إلى تضيقها.
- يحصل ما يشبه ذلك في الأمراض السادة للأوردة الرئوية.

تذكّر: الصمة الرئوية داء سادّ لأحد الأوعية الرئوية، وقد يتسبّب بحدوث وذمة رئوية.

3. زيادة حجم الدم في الدوران الدموي عموماً:

- تؤدي زيادة حجم الدّم إلى ارتفاع ضغط الدم[4]؛ وبالتالي ارتشاح السوئل إلى الخلال الرئوي.
- يحدث هذا عند مرضى **القصور الكلوي المزمن**، حيث يحدث نقص في ارتشاح السوائل في الكلية؛ وبالتالي زيادة حجم الدّم الجائل في الدوران.

4. نقص في الضغط الخلالي الرئوي:

- كما في **عود التمدد السريع لرئة منخمصة**.
  - يؤدي هذا إلى زيادة حجم الرئة ومن ثمّ انخفاض الضغط في النسيج الخلالي الرئوي.
  - وبالتالي حركة السوائل من الشعيرات الدموية إليه **تبعاً لمدروج الضغط**.

5. نقص الضغط الغرواني في البلازما:

- الضغط الغرواني هو الضغط المسؤول عن الحفاظ على السوائل داخل الأوعية، وتساهم في ذلك بروتينات بلازما الدم (كالألبومين وغيره).
  - وبالتالي نقصه يؤدي إلى خروج السوائل إلى النسيج الخلالي الرئوي.
- مثل حالات نقص الألبومين عند مرضى **المتلازمة النفروزية وقصور الكبد**.

توضيح أربيسيزي:

- يحدث في المتلازمة النفروزية أو الكلوية Nephrotic Syndrome ضرر للكبيبات الكلوية ← مما يؤدي إلى فقد البروتينات (كالألبومين) في البول ← ومن ثم انخفاض مستواها في الدم.
- يحدث في قصور الكبد نقص تصنيع بعض البروتينات ومنها الألبومين.
- يعد بروتين الألبومين من أهم بروتينات البلازما المساهمة في الضغط الغراوني فيها.

[4] ومن ثم ينعكس ذلك على البطين الأيسر فيرتفع الضغط داخله.

زيادة نفوذية الظهارة للشعريات الرئوية

Increased Pulmonary Capillary Endothelial Permeability

➢ وهي زيادة النفوذية لمرور السوائل عبر جدران الشعيرات الدموية الرئوية، وهي تصنف كسبب للوذمة الرئوية غير قلبية المنشأ كونه ليس للقلب علاقة في أسبابها.

تنجم عن:

- الذيفانات الدورانية (تجرثم الدم، التهاب البنكرياس الحاد).
- ذات الرئة الخمجية.
- التخثر داخل الأوعية المنتشر.
- الرضّ غير الصدري المترافق بهبوط الضغط (الصدمة الرئوية).
- وذمة الرئة في الارتفاعات العالية (حيث ضغط الأكسجين المنخفض).
- ما يتلو المفاغرات القلبية الرئوية Cardiopulmonary Bypass.

توضيحات أربيسيزية:

- يحدث في تجرثم الدم تفاعل التهابي يطال عدة أجهزة في الجسم نتيجة عدوى جرثومية ومن ثم ظهور الجراثيم ونواتج استقلابها في الدم، والتي تؤثر في بطانة الشعيرات الدموية مسببة زيادة في نفوذيتها.
- يحدث في التهاب البنكرياس الحاد عجز عن تصريف المفرزات الخاصة فيه إلى الجهاز الهضمي نتيجة انسداد القناة البنكرياسية ← مما يؤدي إلى هضم أنزيمات البنكرياس للبنكرياس نفسه ← فتنطلق مكونات سامة تشبه المتشكلة في تجرثم الدم، والتي تؤثر بدورها على بطانة الشعيرات الدموية.
- ذات الرئة الخمجية هي حالة التهابية تصيب الرئة، وتكون نتيجة عدوى تسببها جراثيم أو فيروسات يكون لها بالإضافة إلى تأثيرها على النسيج الرئوي تأثير آخر على بطانة الشعيرات الدموية.
- تؤدي الصدمة الرئوية إلى إحداث ضرر على مستوى الشعيرات الدموية الرئوية.
- يكون التأثير على الشعيرات الدموية الرئوية (في الحالات السابقة) هو إحداث ضرر فيها يؤدي إلى زيادة نفاذيتها لمرور السوائل إلى النسيج الخلالي الرئوي.

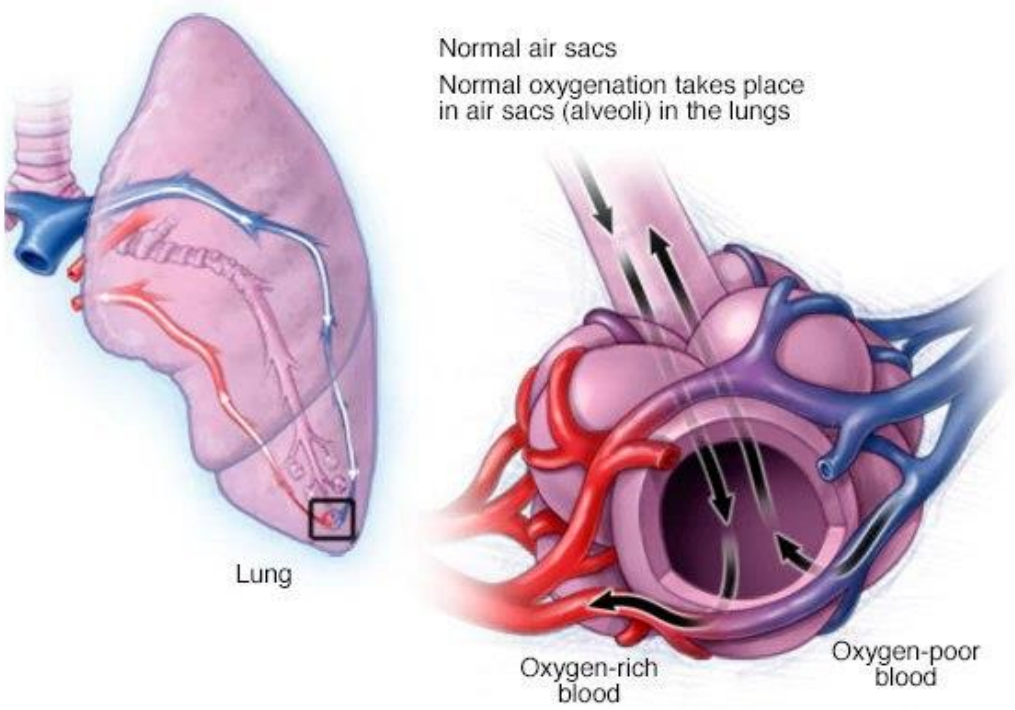

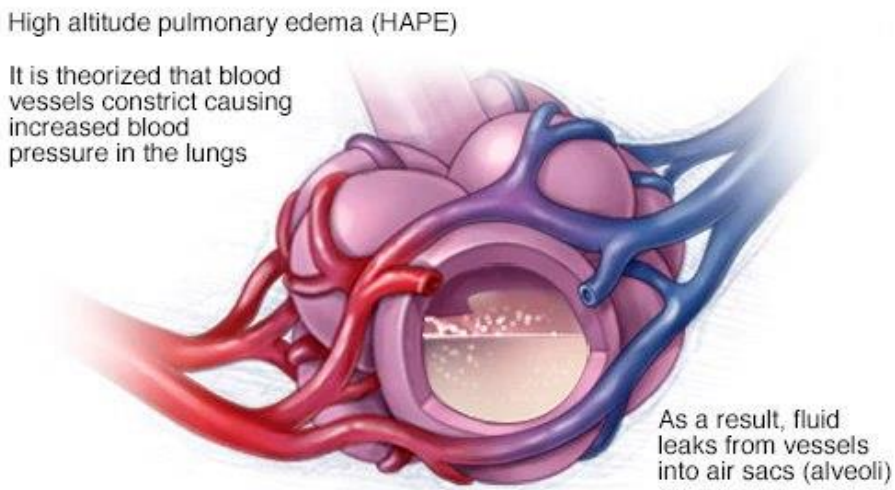

توضيح أربيسيزي:

- وذمة الرئة في الارتفاعات العالية: الضغوط الغازية (انخفاض الأوكسجين) في المرتفعات تؤدي إلى تقبض الأوعية الدموية وزيادة العمل القلبي (بهدف تأمين الأوكسجين للجسم)؛ ومن ثم زيادة الضغط الشعري وارتشاح السوائل إلى النسيج الخلالي الرئوي.
- تفرز الخثرات التي تتشكل في مناطق واسعة من الدوران الدموي مواد مضيقة تسبب تضيّق في الأوعية الدموية، ومن ثم ارتفاع الضغط الدموي في الجسم وبالتالي زيادة ارتشاح السوائل.
- ملاحظة: التخثر والارتفاعات مصنفة حسب المراجع ضمن الأسباب التي تزيد الضغط.

زيادة النفوذية للظهارة السنخية Increased Alveolar Epithelial Permeability

تنجم عن:

- استنشاق غازات سامة (أوكسجين[5]، فوسجين، كلورين والمقصود به الكلور) أو التدخين.
- استنشاق المحتوى الحامضي من المعدة[6].
- الغرق وما قبل الغرق (استنشاق الماء).
- نضوب السورفاكتانت التالي للتهوية الآلية[7] باستخدام الضغط العالي.

تؤثر الحالات السابقة في ظهارة الأسناخ مسببة إما ضرر فيها أو ارتفاع ضغط داخلها (كما في حالة استنشاق الماء) مما يؤدي إلى زيادة نفوذيتها.

- توضيح: الفتق الحجابي يؤدي إلى صعود الحمض المعدي عبر المريء ومن ثم دخوله إلى الطرق التنفسية؛ وبالتالي إحداث ضرر على الأسناخ.
- تذكرة: يحدث في الفتق الحجابي ارتخاء الألياف العضلية في منطقة الفرجة المريئية من الحجاب الحاجز، ومن ثم انزلاق جزء من فؤاد المعدة إلى المنصف.

نقص التصفية اللمفاوية Decreased Lymphatic Clearance

يحدث في عدة حالات، منها:

- استئصال الرئة (أو استئصال أحد فصوصها)، يحدث هنا إزالة للعقد اللمفاوية في المكان.
- الانتشار اللمفاوي للخباثات.
- ما بعد زرع الرئة.

توضيح أربيسيزي:

- يقوم الدوران اللمفاوي الرئوي بتصريف الكميات الزائدة (الفائضة) من السوائل من النسيج الخلالي الرئوي، ومن ثم أي خلل أو إزالة لإحدى أجزاء النسيج اللمفاوي المرتبط بالرئة يسبب تراكماً للسوائل داخلها.

---

[5] يكون له تأثير سام في التراكيز العالية منه.

[6] كما يحدث عند تناول شخص بدين للطعام ونومه فوراً بعد ذلك فيستيقظ شاعراً بضيق تنفس، يكون السبب في هذه الحالة مرور الحمض من المعدة إلى المريء أثناء الاستلقاء ومنه إلى القصبات حتى الوصول إلى الأسناخ.

[7] وهي إجراء طبي، واستخدام الضغط العالي فيه يؤثر على السورفاكتانت مؤدياً إلى نقصه ثم نضوبه.

آليات غير معروفة Uncertain Mechanisms

- وذمة الرئة عصبية المنشأ.
- الجرعات العالية من المخدرات.
- نقل الدم المتكرر.

توضيح أربيسيزي:

- يعتقد أن وذمة الرئة عصبية المنشأ (كما في نوبات الصرع وأذيات الرأس الرضية) تكون نتيجة فرط نشاط الجهاز الودي ومن ثم تسرع القلب وبالتالي ارتفاع ضغط الدم الجهازي عموماً والرئوي خصوصاً.
- يمكن للدم المُتبرَع به أن يكون عامل مساعد في حدوث وذمة رئوية.

الفيزيولوجيا المرضية

◎ تخرج كمية من السوائل من الشعيرات الدموية الرئوية إلى النسيج الخلالي الرئوي عابرة ظهارة هذه الشعيرات Endothelium، ومعتمدة في عبورها على:

1. مساحة السرير الشعري السنخي.
2. نفوذية الجدار الوعائي.
3. الضغط الصافي الذي يقود إلى عبور السوائل لهذا الجدار (وهو الضغط عبر الجداري).

◎ تُظهِر علاقة ستارلنغ العلاقة بين المتغيرات السابقة، فأي تغيير بأحدها يؤدي لمرور السوائل عبر الجدار آنف الذكر.

↳ تؤدي هذه الكمية من السوائل إلى خلل في التبادل الغازي بشكل عام (وخصوصاً إذا تراكمت في الأسناخ).

وذمة الرئة قلبية المنشأ Cardiogenic Pulmonary Edema

◎ تتظاهر وذمة الرئة بعدة **أعراض** يشكو منها المريض، وهي:

1. ارتفاع الضغط الرئوي الوريدي:

➢ يكون لا عرضياً في البداية (أي يكون موجود ولكن غير مرتفع كفاية كي يبدي أعراض على المريض)، ثم يتظاهر بزلة جهدية خفيفة أو سعال غير منتج[8] يتحرضان من خلال المستقبلات المجاورة للألياف C بفعل كمية صغيرة من السوائل تفعل هذه المستقبلات.

2. الزلة الاضطجاعية والاشتدادية (الانتيابية) الليلية[9] :

➢ تحدث عند الاضطجاع (الاستلقاء)، وذلك لأن هذه الوضعية تؤدي إلى إعادة توزع الدم حيث يتم سحب الدم الموجود في الطرفين السفليين مما يزيد من حجم الدم في الصدر وبالتالي الضغط الوريدي الرئوي، كما تؤدي إلى إعادة توزع سائل الوذمة في الرئة.

3. يبدي المريض تعرق وازرقاق ويمكن أن يلاحَظ قشع وردي تالي لنزوف شعرية[10].

4. يصبح تنفس المريض سريع وسطحي مع نقص في المطاوعة الرئوية الناجم عن تراكم السوائل في الأسناخ.

◎ كما تتظاهر وذمة الرئة بعدة **علامات سريرية** يكتشفها الطبيب بعد إجرائه لاختبارات وفحوص معينة، وتبدأ بالظهور مع بدء تراكم السوائل في النسيج الخلالي الرئوي، وهي:

1. زيادة في أقطار أوعية الفص العلوي للرئة:

تعد **أبكر العلامات** في الظهور، حيث يتم إعادة التوزع الدموي الوعائي الرئوي وتراكم السوائل في الأفضية حول القصبات والأوعية.

2. يتم -على مستوى القلب- سماع الصوت القلبي الثالث.

---

[8] غير منتج للقشع في البداية، والقشع هنا يمثل السائل المتراكم في الأسناخ.

[9] بعد أن ينام المريض لفترة يستيقظ شاعراً بضيق شديد في التنفس.

[10] قد يحدث زيادة في نفوذية الشعيرات الدموية لدرجة تتسرب فيها خلايا الدم في الحالات المتطورة، كما قد تتأذى جدران هذه الشعيرات كما في الصدمة الرئوية.

3. يتم -عن طريق الإصغاء- سماع خراخر قرقعية شهيقية:

خصوصاً في مستوى قاعدتي الرئتين، وقد يحدث وزيز وخراخر قصبية.

4. تظهر خطوط كيرلي B في صورة الصدر:

وهي تمثل تراكم للسوائل في الحواجز بين الفصيصية، كما وتظهر مناطق من **الامتلاء السنخي** (بالسوائل).

توضيح أربيسيزي:

- خطوط كيرلي من النمط B: هي عدة خطوط أفقية متوازية تظهر في الصور الشعاعية للصدر في محيط الرئة في حال الإصابة بالوذمة الرئوية، وتمثل تسرب لسوائل إلى النسيج الخلالي الرئوي (انظر إلى الصورة المجاورة ولاحظ أنّ خطوط كيرلي B "الأسهم وخاصةً الأول" تظهر بوضوح).

5. تضطرب نسبة التهوية إلى التروية V/Q:

لتواجد أسناخ جيدة التروية وقليلة التهوية (بسبب احتواءها على السوائل).

6. نجد في فحص مستويات غازات التنفس أن PaCO2 طبيعي أو منخفض:

وذلك بسبب المعاوضة عن طريق زيادة عدد مرات التنفس وبالتالي زيادة التخلص من CO2.

7. تنقص الأكسجة في المراحل المتقدمة:

وذلك نتيجة فقدان وظيفة أعداد متزايدة من الأسناخ.

ملاحظات سريرية: RBC Clinical

- يجب فحص الرئة قبل إجراء تخطيط القلب لأن المريض الذي يعاني من الزلة التنفسية الاضطجاعية قد يموت أثناء هذا الإجراء بسبب اشتداد الزلة عند الاضطجاع والاستلقاء.
- تكون التأثيرات في قصور القلب الأيمن على مستوى الساقين والبطن (حبن)، وذلك نتيجة تراكم الدم في الجملة الوريدية الجهازية التي تنتهي في الأذينة اليمنى ومن ثم البطين الأيمن.
- تكون التأثيرات في قصور القلب الأيسر على مستوى الرئتين، وذلك نتيجة تراكم الدم في الجملة الوريدية الرئوية التي تنتهي في البطين الأيسر.
- يتم سماع الصوت الثالث بوضوح شديد في قصور القلب الأيسر، حيث يتم تراكم الدم في البطين مما يؤدي إلى تحريضه على التقلص بشكل أقوى فنسمع الصوت بشكل أوضح.
- تشبه الخراخر القرقعية صوت النرجيلة (الأركيلة).

وذمة الرئة غير قلبية المنشأ Noncardiogenic Pulmonary Edema

- تُدعى أيضاً **بالوذمة التالية لزيادة النفوذية السنخية الرئوية.**
- تكون شائعة الحدوث بشكل مرافق للكرب (الضيق) التنفسي الحاد ARDS[11].
- يعد الكرب التنفسي الحاد ARDS نتيجة نهائية لمجموعة من الأمراض والحالات الخطيرة تقود كل منها إلى زيادة النضح الشعري الرئوي، ويتم تشخيص معظم هذه الحالات في وحدات العناية المشددة.

من الحالات المسببة لـ ARDS:

- الأخماج الشديدة.
- الصدمة الانتانية.
- ذات الرئة الاستنشاقية[12] وذات الرئة الكلاسيكية.
- التهاب البنكرياس.

[11] Acute Respiratory Distress Syndrome.

[12] تحدث نتيجة استنشاق الغازات السامة.

تطوّر المرض وتظاهراته:

- يتم الدخول في فترة من الاستقرار بعد حدوث الأذية البدئية تتشكل خلالها الوسائط المناعية المختلفة التي تؤدي لتخريب الجدار الشعري الرئوي.
- ومن ثم وخلال 24 إلى 48 ساعة من الأذية يبدي المريض زيادة في العمل التنفسي تتجلى بالزلة وسرعة التنفس بدون شذوذات على صورة الصدر.

- ملاحظة: تظهر فيما بعد تغيّرات على صورة الصدر تتمثل بارتشاحات سنخية منتشرة.

- **قد تتحسن** الصورة السريرية فيما بعد، **وقد تتفاقم** كنتيجة لهبوط المطاوعة الرئوية وتمزق الشعريات الرئوية (وبالتالي حدوث نزوف رئوية)؛ مما يقود إلى نقص أكسجة معند وظهور مناطق من الشانت Shunt الحقيقي.
- يكون نقص الأكسجة شديداً وقد يترافق مع ارتفاع مستوى غاز ثنائي أوكسيد الكربون التالي لزيادة الحيز الميت.
- إن اجتماع كل من نقص الأكسجة المتفاقم وزيادة العمل التنفسي يزيد من الحاجة إلى التهوية الميكانيكية.
- يقود امتلاء الأسناخ بالسوائل إلى نقص فعالية السورفاكتانت إلى درجة يصبح فيها غير فعال مما يؤدي إلى زيادة واضحة في قوى التوتر السطحي (حيث أن السورفاكتانت كان يحول دون ذلك)، ويترافق مع هذه الزيادة نقص في المطاوعة الرئوية ومن ثم ظهور الانخماصات الرئوية.
- يحدث اضطراب في التهوية والتروية أيضاً.

- تُظهِر صورة الصدر ارتشاحات سنخية منتشرة (بسبب تراكم السوائل في الأسناخ).
- تتميّز **بنسبة وفيات كبيرة** تصل في هذه الحالة إلى 30٪ حتى 40٪.
- قد يستغرق الشفاء النهائي للإصابة الصدرية 6 إلى 12 شهر.
- يتطور لدى جزء من المرضى بعد الشفاء **تليف رئوي**.

صورة شعاعية تظهر الارتشاحات السنخية المنتشرة (على اليسار) وصورة طبيعية (على اليمين).

Overview *-*

أسباب الوذمة الرئوية:

زيادة الضغط عبر الجداري للشعريات الرئوية	زيادة نفوذية الشعريات الرئوية	زيادة نفوذية الأسناخ	نقص التصفية المفاوية	آليات غير معروفة
• زيادة الضغط في الأذينة اليسرى (قصور بطين أيسر + تضيق تاجي). • ارتفاع التوتر الرئوي. • زيادة حجم الدم (قصور كلوي). • نقص ضغط خلالي رئوي (تمدد رئة منخمصة). • نقص الضغط الغرواني للبلازما (متلازمة نفروزية + قصور كبد).	• ذيفانات دورانية (تجرثم دم + التهاب بنكرياس حاد). • ذات الرئة خمجية. • تخثر داخل الأوعية. • صدمة رئوية. • وذمة رئة بالارتفاعات العالية. • المفاغرات القلبية الرئوية.	• استنشاق الغازات السامة. • استنشاق أحماض المعدة. • الغرق. • نقص سورفاكتانت التالي للتهوية الآلية.	• استئصال رئوي. • انتشار لمفاوي للخباثات. • ما يتلو زرع الرئة.	• وذمة رئة عصبية المنشأ. • مخدرات. • نقل دم متكرر.

وهنا نصل إلى آخر رحلتنا الفيزيولوجية في جسم الإنسان، والتي بدأناها بأولى محطّاتنا في القلب، حيث قمنا بالتجوّل في أجوافه الأربعة وركبنا المركب QRS، ومن هناك انتقلنا لنلتقي مستر دسّام الذي كان ينظّم سير أمورنا؛ فشكرناه وحييناه بعد أن سمح لنا بالاندفاع نحو الشريان الأبهر.

ومحطّتنا التالية كانت المعدة؛ حيث نجونا بأعجوبة من تأثير العصارات الهاضمة التي كادت أن تذيبنا. ثمّ وصلنا إلى الكلية وتجوّلنا في فصيصاتها، وأخذنا من عرى هانلة في جزئها الصاعد وسيلةً لنا لنتسلّق خارجين منها.

وإلى ختام رحلتنا في الرئة؛ حيث شعرنا بانقباض شديد في القصبات وصعوبة في التنفس بسبب الزلة التنفسية؛ فخرجنا منها لنعود إلى مستر دسام، شاكرينه على جهوده وداعين له بالسّلامة من التضيّق والقصور ^-^

ستّ عشرَ كرية رافقتكم في مادّة الفيزيولوجيا، سهروا على تزويدكم بالأوكسجين، وتعاونوا على إغنائكم بشروحاتهم الآربيسيزية *-*
نتمنى لرحلتكم أن تكون سلسةً ومفيدةً.. لا تنسونا من صالح دعائكم ^-^