الحنجرة و البلعوم الحنجري
التشريح و الفيزيولوجيا و المقاربة السريرية

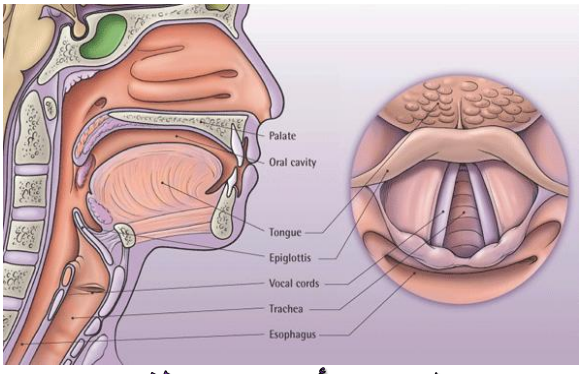

الدكتور أحمد مصطفى

رئيس قسم أمراض الأذن والأنف والحنجرة

جامعة دمشق - كلية الطب البشري - مشفى المواساة الجامعي

العام الدراسي 2020 – 2021

مقدمة

- **التعريف:**
  - هي عضو دسامي بين الطرق التنفسية الهضمية العلوية و الطرق التنفسية السفلي،
  - الوظيفة الحركية العضلية للطيتين الصوتيتين تنظمان هذه الألية الدسامية
- **الموقع:**
  - رقبي، مقابل الفقرات من 4- 6
  - تهبط الحنجرة للأسفل ضمن العنق أثناء النمو (من الطفولة للبلوغ)
  - موقعا استراتيجي فريد (ملتقى بين السبيل التنفسي والسبيل الهضمي)
- **الشكل:**
  - في الأعلي قمعي مثلثي متمادي مع البلعوم الحنجري
  - في الأسفل حلقي متمادي مع الرغامى

التطور الجنيني للحنجرة

- ينشأ الجهاز التنفسي من تبرعم خارجي للمعي الأمامي
- تتطور الحنجرة من بدائتين:
  - فوق المزمار: من البرعم البلعومي الفموي (القوس الغلصمية الرابعة)
  - المزمار وتحت المزمار: من البرعم الرغامي الغلصمي (القوسين الغلصميتين الخامسة والسادسة)

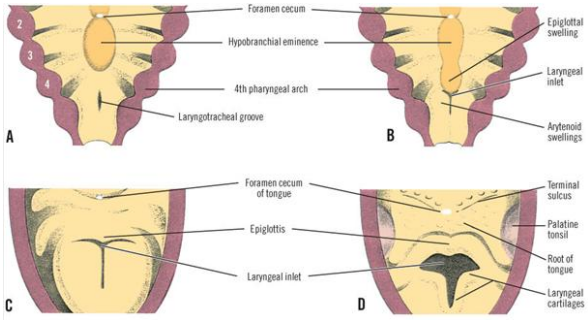

التطور الجنيني للحنجرة

- **في الأسبوع الثالث:** يشكل البروز تحت الغلصمي الفريقة *furcula* والتي تعطي لسان المزمار
- **في منتصف الأسبوع الرابع:** تنشأ الميزابة الحنجرية الرغامية من الوجه البطني للمعي الأمامي و تشكل الثلم الحنجري الرغامي
- يقسم الحاجز الرعامي المريئي المعي الأمامي لقناتين بطنية تشكل الطريق التنفسي (الرغامى) وظهرية تشكل الأنبوب الهضمي (المري)
- **في الأسبوع الخامس:** تتشكل كتلتي الطرجاريين
- **بين الأسبوعين الخامس و السابع:** تنغلق لمعة الحنجرة
- **في الأسبوع التاسع:** يعاد تشكل اللمعة الحنجرية البيضية
- **بين الأسبوعين الثامن و العاشر:** تتشكل الطيتين الصوتيتين الحقيقية و الكاذبة
- **في الأسبوع 12:** يتطور البطين الحنجري
- تنشأ عضلات الحنجرة من الوريقة المتوسطة للقوسين الغلصميتين الرابعة والخامسة (تتعصب من المبهم)

التطور الجنيني للشجرة الرغامية القصبية

- في الأسبوع الرابع: تتشكل البداءة الرئوية في النهاية الزيلية للثلم الحنجري الرغامي لتشكل البرعمين الرئويين الأيمن والأيسر
  - يتشكل الجهاز التنفسي من بالاتجاه الرأسي الزيلي (من الحنجرة باتجاه الرئة)
- في منتصف الأسبوع الرابع: تتشكل القصبات الأولية والثانوية

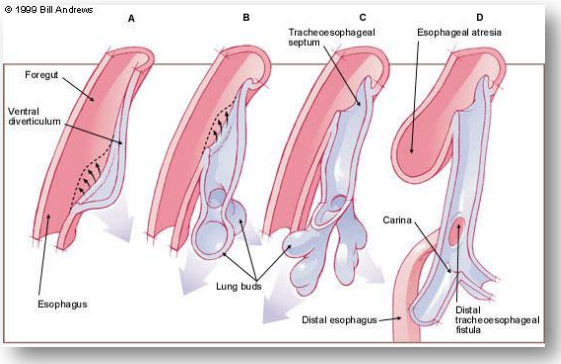

تشريح الحنجرة

- تمتد لمعة الحنجرة من ذروة لسان المزمار في الأعلى إلى الحافة السفلية للغضروف الحلقي في الأسفل
- **التوضع:**
  - **عند الأطفال:** تتوضع بمستوى أعلى مقابل الفقرات الثانية والثالثة والرابعة
  - **عند البالغين:** تتوضع أمام الفقرات الرقبية الرابعة والخامسة والسادسة
  - يتأثر موضع الحنجرة بحركات الرأس و العنق
  - تتحرك الحنجرة للأعلى والأسفل أثناء البلع والتصويت

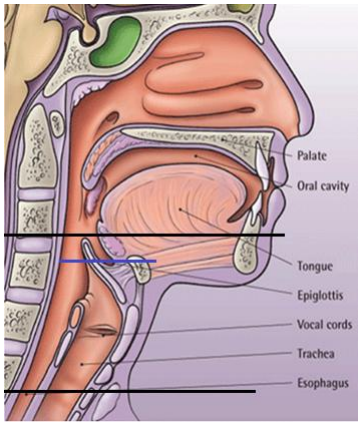

تشريح الحنجرة

- تقسم الحنجرة طبوغرافيا إلى ثلاث مناطق:

1) فوق المزمار
2) المزمار
3) تحت المزمار

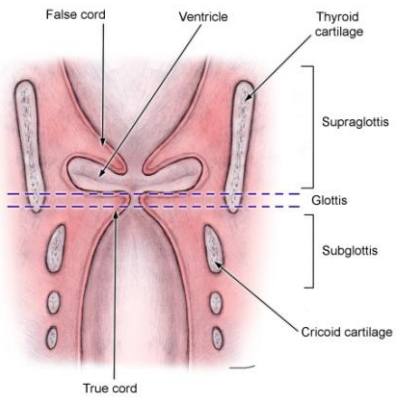

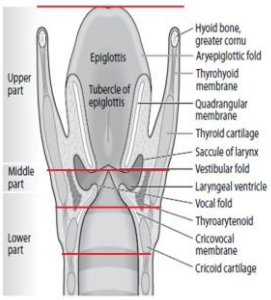

فوق المزمار Supraglottis

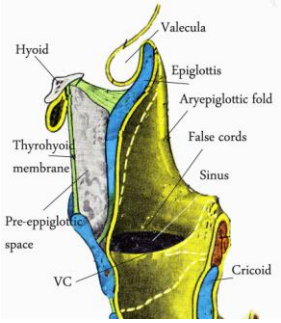

تتضمن منطقة فوق المزمار:

1. لسان المزمار (الفلكة)
2. الطية الصوتية الكاذبة (الشريط البطيني)
3. الغضروفين الطرجهاريين
4. الطيتين الفلكيتين الطرجهاريتين
5. دهليز الحنجرة (مدخل الحنجرة)
6. **البطين الحنجري- بطين مورغاني:**
   المسافة بين الطيتين الصوتيتين الحقيقية والكاذبة

المزمار Glottis

- **تتضمن منطقة المزمار:**

1. الطيتين الصوتيتين الحقيقيتين vocal folds (الحبلين الصوتيين vocal cords)
2. الملتقى الأمامي
3. الملتقى الخلفي: منطقة بين الطرجهاريين
4. الفرجة المزمارية بينهما

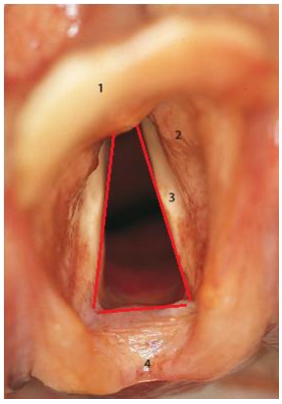

- **الفرجة المزمارية Rima glottidis:** هي الشق الموجود بين الحافة الحرة للطيتين الصوتيتين الغشائيتين في الامام و الناتئين الصوتيين للطرجهاري في الخلف
- القطر السهمي المتوسط للفرجة المزمارية:
  - الوليد: 0.6 - 0.7 ملم
  - الذكر البالغ: 22 - 23 ملم
  - الأنثى البالغة: 17- 18 ملم

المزمار Glottis

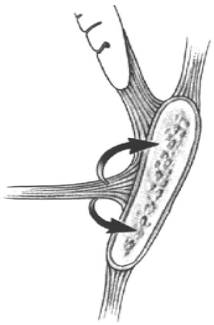

- **الملتقى الأمامي:** هو مكان التقاء الحبلين الصوتيين في الأمام وارتكازهما على الوجه الباطن لزاوية الغضروف الدرقي
- تعبر ألياف الرباط الصوتي الغضروف الدرقي وتلتحم مع السمحاق الظاهر للغضروف الدرقي مشكلا ***رباط برويلز Broyles's ligament***

❖**إصابة الملتقى الأمامي في سرطانات المزمار تؤدي لسوء الإنذار**

❖**جراحة الحنجرة القريبة من الملتقى الأمامي تؤهب لحدوث التصاقات تندبية**

تحت المزمار Subglottis

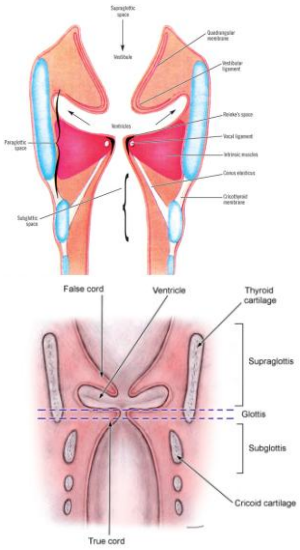

- تمتد منطقة تحت المزمار من حوالي 1سم تحت الحافة الحرة للحبلين الصوتيين حتى الحافة السفلية للغضروف الحلقي
- تبطنها بشرة تنفسية
- يحيط بها الرباط الدرقي الحلقي *cricothyroid ligament* في الأعلى والغضروف الحلقي *cricoid cartilage* في الأسفل

لمعة الحنجرة Laryngeal cavity

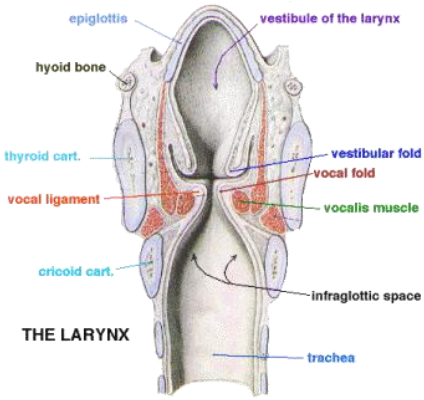

- تقسم لمعة الحنجرة إلى ثلاثة أقسام:
  - الدهليز Vestibule
  - البطين الحنجري (مورغاني Morgagni)
  - المسافة تحت المزمار Subglottic space

مسافات الحنجرة Laryngeal Spaces

- تحتوي الحنجرة ثلاث مسافات شحمية جانب اللمعة :
  - المسافة أمام لسان المزمار Preepiglottic space
  - المسافة جانب المزمار Paraglottic space
  - المسافة تحت المزمار Subglottic space

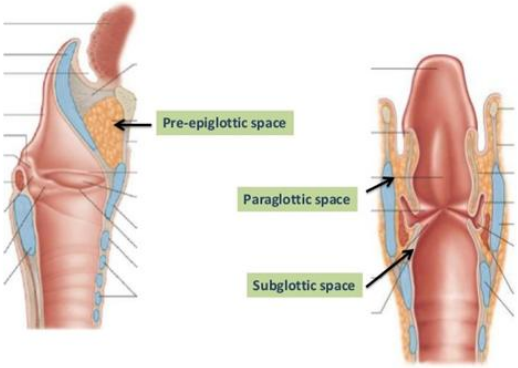

هيكل الحنجرة

- يتشكل هيكل الحنجرة من مجموعة من الغضاريف متصلة ببعضها بأربطة و أغشية ليفية و تحركها مجموعة من العضلات
- يتألف هيكل الحنجرة من تسعة غضاريف ثلاثة منها مفردة و ثلاثة مزدوجة بالإضافة لعظم مفرد (اللامي):
  - الغضاريف المفردة: الفلكة (لسان المزمار) و الغضروف الدرقي و الغضروف الحلقي
  - الغضاريف المزدوجة: (الطرجهاري و القريني و الأسفيني)
  - العظم اللامي

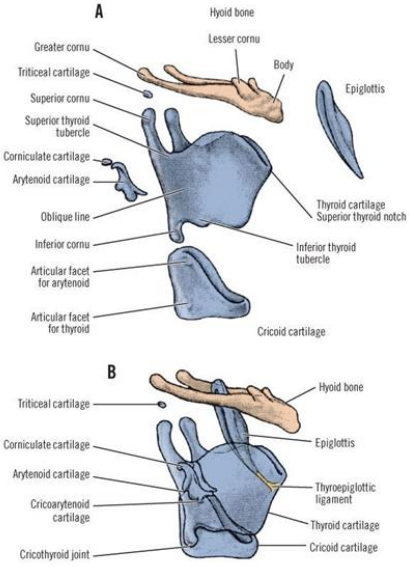

العظم اللامي Hyoid bone

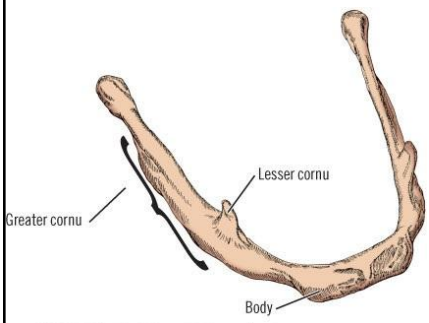

- العظم اللامي هو العنصر الأعلى في هيكل الحنجرة
- له شكل حرف U له جسم وقرنين كبيرين وقرنين صغيرين
- معلق على الفك السفلي وقاعدة الجمجمة عن طريق الأربطة (الأبري اللامي)
- يؤمن الثبات للحنجرة والبلعوم
- هو نقطة ارتكاز العضلات الشريطية الرقبية (تحت اللامي) والعضلة الذقنية اللامية والضرسية اللامية واللسانية اللامية وذات البطنين والأبرية اللامية (فوق اللامي)

الغضروف الدرقي Thyroid cartilage

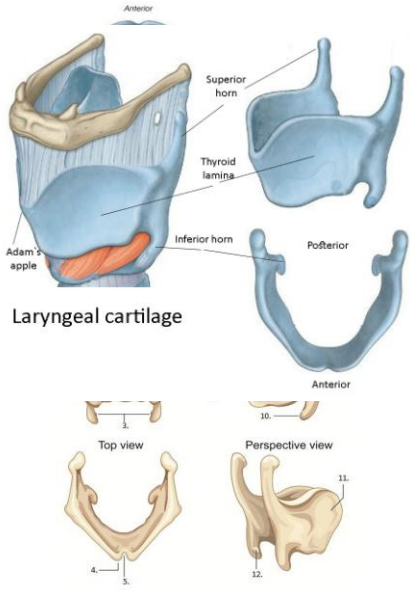

- الغضروف الدرقي هو أكبر غضاريف الحنجرة
- له شكل الدرع، مؤلف من جناحين (صفيحتين) ملتحمتان في الأمام و مفتوحة في الخلف
- تلتقي الصفيحتان وتشكلان زاوية 90° عند الرجال و120° عند النساء وتأخذان شكل V بالمقطع العرضي
- تشكل الحافة الأمامية البارزة المعروفة باسم **"تفاحة آدم"** وهي أكبر وأكثر بروزا عند الذكور
- يؤمن الحماية و الدعم الأمامي للحنجرة
- تحتوي الحافة الخلفية لكل صفيحة قرنين علوي وسفلي
- يتصل بالعظم اللامي في الأعلى بوساطة الغشاء الدرقي اللامي
- يتمفصل القرنان السفليان مع جسم الغضروف الحلقي
- يتصل مع الغضروف الحلقي في الأسفل بالرباط الحلقي الدرقي
- له ثلمة علوية (الثلمة الدرقية) و ثلمة سفلية

الغضروف الحلقي Cricoid cartilage

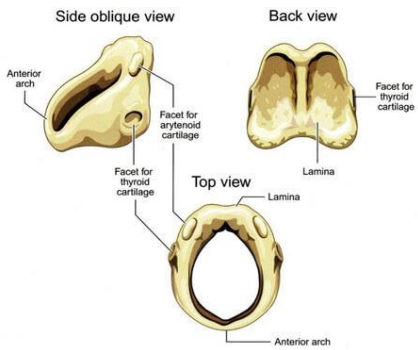

- الغضروف الحلقي هو أقوى غضاريف الحنجرة
- الغضروف الوحيد الذي يشكل حلقة تامة قوية في الطريق الهوائي
- له شكل (الخاتم) ومؤلف من قوس أمامية وصفيحة خلفية
- يتمفصل مع الدرقي عبر القرن السفلي للدرقي
- يتمفصل عليه الغضروفان الطرجهاريان في الخلف والأعلى

غضروف لسان المزمار Epiglottic cartilage

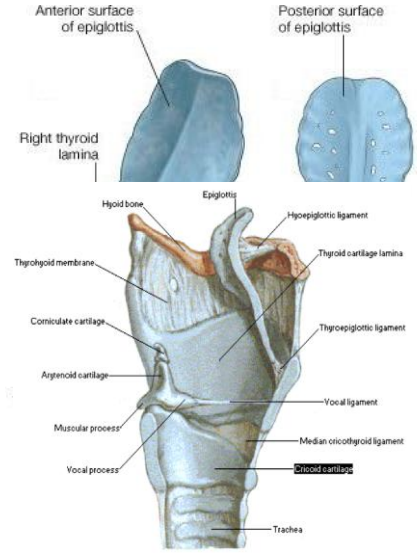

- غضروف لسان المزمار (الفلكة) وهو غضروف مرن له شكل ورقة النبات
- يرتبط بالوجه الباطن للغضروف الدرقي في الأمام ويمتد للأعلى بحافة حرة
- يرتبط بالغضروف الدرقي من خلال سويقة الفلكة بالرباط الدرقي الفلكي
- يرتبط بالعظم اللامي بالرباط الفلكي اللامي

Arytenoid cartilages الغضروفين الطرجهاريين

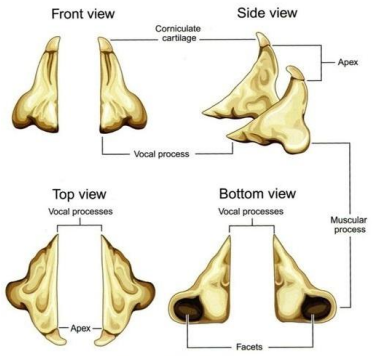

- الغضروف الطرجهاري (الطرجهالي) هو الجزء المتحرك من الحنجرة (أصل التسمية الأغريقي مغرفي الشكل أوهرمي وعند العرب كالفنجان أو الطرجهارة)
- العضلات المحركة للطيتين الصوتيتين تعملان عن طريق تحريك الغضروفين الطرجهاريين
- لهما شكل الإجاصة و تتمفصلان بمفصل زليلي مع السطح العلوي الخلفي للغضروف الحلقي
- يتألف الطرجهاري من جسم قاعدي و ناتيء عضلي مع ناتيء صوتي
- الناتيء الصوتي هو بروز أمامي ترتكز عليه العضلة الصوتية و يشكل الثلث الخلفي من الطية الصوتية
- الناتيء العضلي هو بروز وحشي ترتكز عليه العضلتان الحلقية الطرجهارية الجانبية و الخلفية
- العضلة بين الطرجهاريين ترتبط بالوجهين الأنسيين للطرجهاري

قال الأعشى :
ولَقَدْ شَرِبْتُ الخَمْرَ أُسْقَى من إناءِ الطِّرْجِهارَه
حتى إذا أخذت مآ ... خذها تغشّتني استداره

الأنسجة الرخوة (الأربطة و الأغشية)

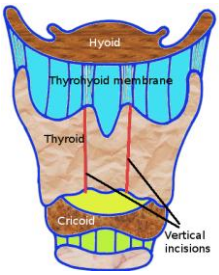

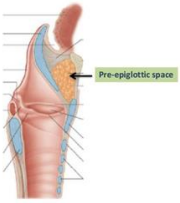

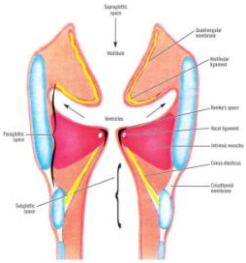

- الأغشية الخارجية:
  - الغشاء الدرقي اللامي
  - الغشاء الحلقي الدرقي
  - الغشاء الحلقي الرغامي
- الأغشية الداخلية:
  - الغشاء المربع
  - الغشاء الحلقي الصوتي (المخروط المرن)
- الأربطة داخل الحنجرة:
  - الرباط الفلكي اللامي
  - الرباط الفلكي الدرقي

الأنسجة الرخوة (العضلات)

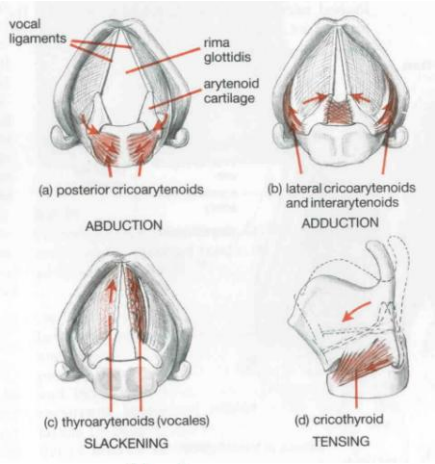

1 = posterior cricoarytenoid muscle
2 = interarytenoid muscle (oblique component)
3 = interarytenoid muscle (transverse component)
4 = lateral cricoarytenoid muscle
5 = cricothyroid muscle
6 = thyroarytenoid muscle

- تقسم عضلات الحنجرة إلى عضلات داخلية وعضلات خارجية
- **العضلات الداخلية:** مسؤولة عن وظائف الحنجرة بالخاصة وهي:
  - ثلاث عضلات مقربة: العضلة الطرجهارية الدرقية، و العضلة الحلقية الطرجهارية الجانبية، و العضلة بين الطرجهاريين
  - عضلة موترة وحيدة: وهي العضلة الحلقية الدرقية
  - عضلة وحيدة مبعدة: وهي العضلة الحلقية الطرجهارية الخلفية

الأنسجة الرخوة (العضلات)

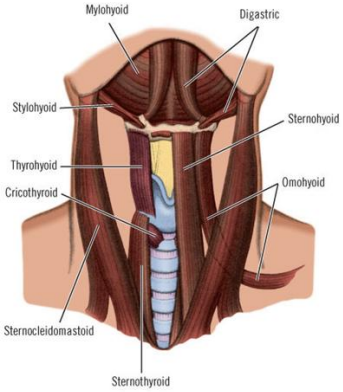

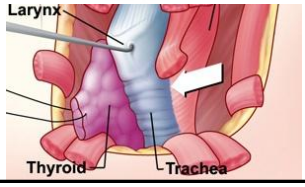

- **العضلات الخارجية:** هي العضلات تحت اللامي (الشريطية) والعضلات فوق اللامي، هي مسؤولة عن حركة الحنجرة للأعلى والأسفل أثناء البلع وحركات العنق
- **العضلات الخارجية تقسم إلى:**
- **العضلات الشريطية تحت اللامي:** العضلة الدرقية اللامية، العضلة القصية الدرقية، العضلة القصية اللامية، العضلة الكتفية اللامية والعضلة العاصرة السفلية للبلعوم
- **العضلات فوق اللامي:** العضلة اللامية اللسانية، العضلة الإبرية اللامية، العضلة الضرسية اللامية، العضلة الذقنية اللامية، العضلة البلعومية اللامية والعضلة ذات البطنين

الأنسجة الرخوة (العضلات)

- **العضلات البلعومية العاصرة:**
  - العلوية ليس لها اتصال حنجري
  - المتوسطة: تنشأ من العظم اللامي والرباط الأبري اللامي
  - السفلية:
    - **الجزي الدرقي** ينشأ من الخط المائل على صفيحة الدرقي
    - **الجزء الحلقي**: ينشأ من صفيحة الحلقي و يطوق مدخل المري وترتكز على الجانب المقال من صفيحة الحلقي

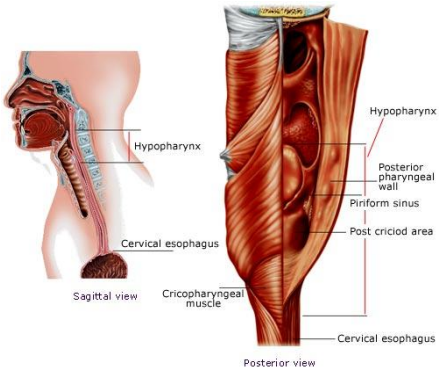

البنية التشريحية للطية الصوتية

تتألف الطية الصوتية من الطبقات التالية:

- **البشرة:** رصفية شائكة غير متقرنة
- **الصفيحة الخاصة:**
  - الطبقة السطحية (مسافة رينكه): نسيج رخو يسمح بالحركة والانزلاق
  - الطبقة المتوسطة و العميقة: وهي طبقة ليفية سميكة تشكل **الرباط الصوتي**
- **العضلة الصوتية** (العضلة الطرجهارية الدرقية)

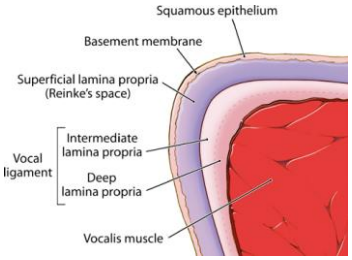

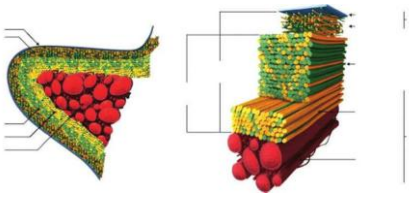

التوعية الدموية للحنجرة

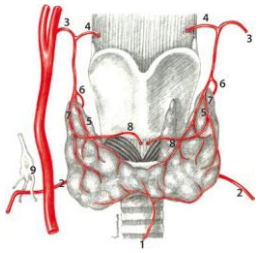

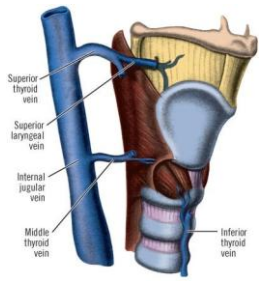

- **التروية الشريانية للحنجرة:**
  - الشريان الحنجري العلوي: من الشريان الدرقي العلوي (فرع السباتي الظاهر)
  - الشريان الحنجري السفلي: من الشريان الدرقي السفلي (فرع الجذع الدرقي الرقبي من الشريان تحت الترقوة)
- **النزح الوريدي للحنجرة:**
  - الوريد الدرقي العلوي في الأعلى: ومنه إلى الوريد الوداجي الباطن
  - الوريد الدرقي السفلي في الأسفل: ومنه إلى الوريد العضدي الرأسي أو الوريد اللااسم له

التصريف اللمفاوي للحنجرة

- **منطقة فوق المزمار:**
  - تمتلك شبكة أوعية لمفاوية غزيرة ومتصالبة
  - تنزح إلى العقد اللمفاوية الرقبية العميقة العلوية (مستوى IIAو III)
- **منطقة المزمار:** يعتبر الحبلان الصوتيان فقيران بالتوعية اللمفاوية و يشكلان حاجزا تاما بين الشبكتين اللمفاويتين لمنطقتي فوق المزمار و تحت المزمار
- إصابة الملتقى الأمامي في سرطان المزمار تنتشر للعقد أمام الحجرة
- **منطقة تحت المزمار:** تنزح إلى العقد الرقبية العميقة السفلية (مستوى III و IV) و جزئيا إلى العقد أمام الحنجرة (العقدة الدلفية *Delphian node*) و العقد أمام وحول الرغامى (مستوى VI)

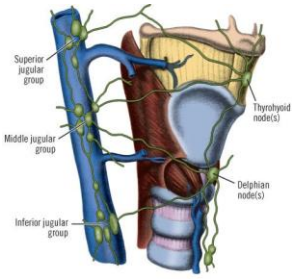

تعصيب الحنجرة

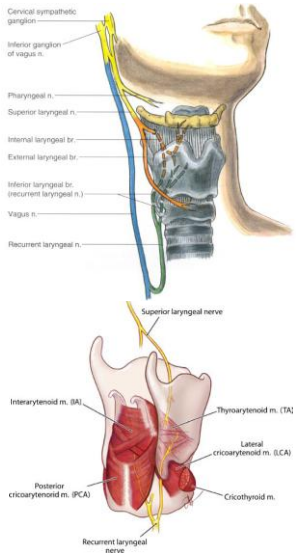

- تتعصب الحنجرة بالعصب الحنجري العلوي و العصب الحنجري السفلي (**الراجع**) فروع العصب المبهم

1. العصب الحنجري العلوي:

1. الفرع الباطن (حسي): يدخل عبر الغشاء الدرقي اللامي مع الحزمة الوعائية الحنجرية العلوية و يعصب الغشاء المخاطي لمنطقة فوق المزمار حسيا
2. الفرع الظاهر (حركي): يعصب العضلة الحلقية الدرقية

2. العصب الحنجري السفلي (الراجع):

- يعصب الغشاء المخاطي تحت مستوى الحبلين الصوتيين حسيا
- يعصب كل عضلات الحنجرة الداخلية عدا الحلقية الدرقية

- **عصب غالين (أو عروة غالين):** هي فرع عصبي واصل بين النهايات العصبية للعصبين الحنجري العلوي والسفلي

Remember: LarynX is supplied by the Xth cranial nerve

Mnemonic: SCAR

S - Superior laryngeal nerve
C - Cricothyroid muscle

A - All other muscles
R - Recurrent laryngeal nerve

تعصيب الحنجرة

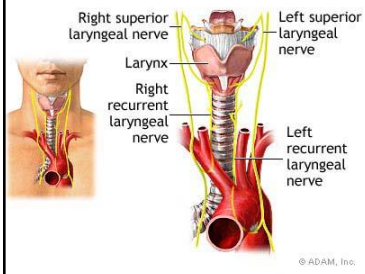

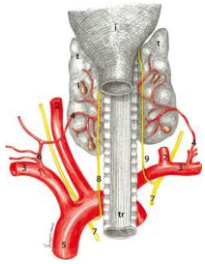

- **العصب الحنجري السفلي (الراجع) الأيمن:**
  - ينشأ من العصب المبهم عند عبوره للشريان تحت الترقوة الأيمن و يلتف حوله ثم يصعد للأعلى في الميزابة الرغامية المريئية مع الأوعية الحنجرية السفلية
- **العصب الحنجري السفلي (الراجع) الأيسر:**
  - ينشأ من العصب المبهم عند قوس الأبهر و يلتف تحتها عميقا بالنسبة للرباط الشرياني و بعدها يصعد في الميزابة الرغامية المريئية اليسرى باتجاه الحنجرة مرافقا الأوعية الحنجرية السفلية
- **العصب الغير راجع:** شذوذ للعصب الحنجري السفلي الأيمن يمكن أن يترافق مع تشوه الشريان تحت الترقوة الذي يمر خلف المري

البنية النسيجية للغشاء المخاطي الحنجري

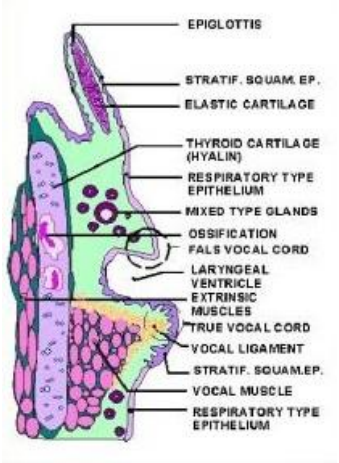

- البشرة الأساسية للحنجرة هي البشرة التنفسية المطبقة الكاذبة المهدبة لتأمين ألية التصريف الهدبي
- تغطي الحبلين الصوتيين بشرة رصفية شائكة غير متقرنة
- تغطى الأجزاء الهامشية الخارجية المتمادية مع البلعوم الحنجري و البلعوم الفموي بالبشرة الرصفية الشائكة غير المتقرنة
- يحتوي الغشاء المخاطي للحنجرة على غدد مخاطية وغدد لعابية صغيرة (خصوصا الكييس و البطين الحنجري)
- تتواجد براعم ذوقية على الوجه الخلفي للسان المزمار و الطيتين الفلكيتين الطرجهاريتين و لدرجة أقل في مناطق الحنجرة الأخرى

تشريح البلعوم الحنجري

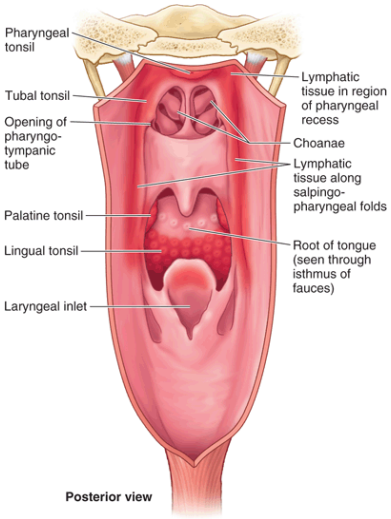

- **البلعوم الحنجري *Laryngopharynx* أو البلعوم السفلي *Hypopharynx*:**
  - وهو جزء من السبيل الهضمي التنفسي العلوي حيث يشكل الجزء الأدنى من البلعوم ينفتح على البلعوم الفموي في الأعلى وعلى الحنجرة في الأمام و على المري في الأسفل
  - له علاقة وثيقة مع الحنجرة من الناحية التشريحية و الوظيفية و الإمراضية
  - عبارة عن مخروط منقلب بطول 5 سم أعرض في الأعلى (4 سم) ويتضيق بسرعة باتجاه منطقة خلف الحلقي و مدخل المري (1.5 سم)
  - يمتد من ذروة لسان المزمار في الأعلى إلى الحافة السفلية للغضروف الحلقي في الأسفل

تشريح البلعوم الحنجري

- **يتألف من ثلاثة مواقع مميزة:**
  - الجيبين الكمثريين Piriform sinuses
  - المنطقة خلف الحلقي Postcricoid area
  - الجدار الخلفي للبلعوم الحنجري

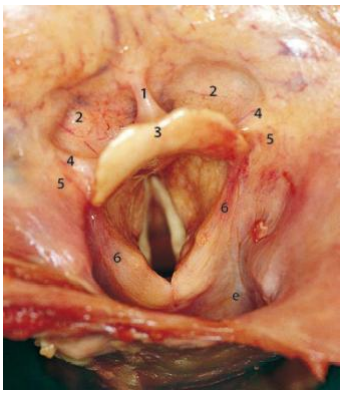

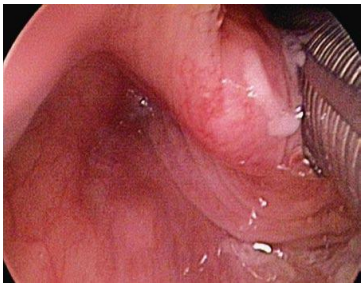

تشريح البلعوم الحنجري

- يتألف البلعوم الحنجري من أنبوب عضلي قمعي الشكل تبطنه بشرة رصفية شائكة غير متقرنة و تحيط به طبقة مصلية
- **الصفيحة الخاصة للغشاء المخاطي:** تحتوي على تجمعات لخلايا لمفاوية متفرقة و غدد مصلية مخاطية
- العضلة العاصرة السفلية للبلعوم: ولها جزأين:
  - الجزء العلوي و هو العضلة الدرقية البلعومية
  - و الجزء السفلي و هو العضلة الحلقية البلعومية
- **العضلة الحلقية البلعومية** تطوق البلعوم الحنجري بالمستوى الأفقي و تشكل المكون الأساسي للمعصرة المريئية العلوية حيث تحافظ على ضغط إغلاق ثابت بسبب تقلصها الفعال
- توجد بين جزأي العضلة العاصرة السفلية للبلعوم مسافة مثلثية خالية من الألياف العضلية هي **مسافة كيليان** و التي تنفتق بفعل ارتفاع الضغوط البلعومية الناجم عن تشنج المعصرة المزمن لتشكل الرتج البلعومي **(رتج زنكر)**

تشريح البلعوم الحنجري

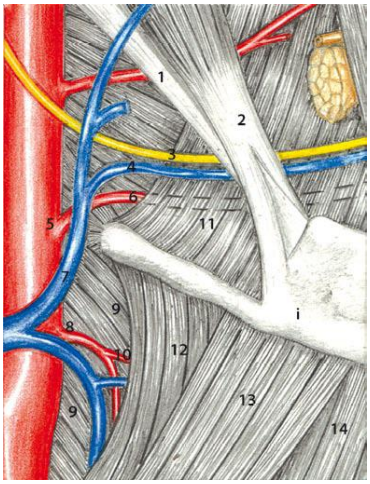

- **التروية الشريانية:** يتروى البلعوم الحنجري بفروع من:
  - الشريان البلعومي الصاعد
  - فروع من الشريانين الدرقيين العلوي و السفلي
- **التصريف الوريدي:** ينزح إلى الجزء المتوسط و السفلي من الوريد الوداجي الباطن

تشريح البلعوم الحنجري

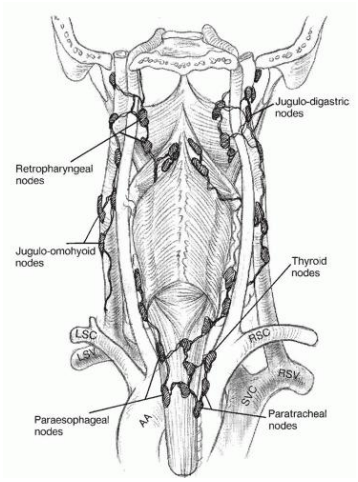

- **النزح اللمفاوي للبلعوم الحنجري:**
  - يتميز البلعوم الحنجري بشبكة غزيرة من الأوعية اللمفاوية
  - ينزح عبر العقد خلف البلعوم (عقدة روفيير (Rouvier's node
  - ثم ينزح باتجاه العقد الوداجية العميقة المتوسطة و السفلية (المستويين III و IV)
  - تنزح منطقة الجيب الكمثري و منطقة خلف الحلقي إلى العقد حول الرغامي و حول العصب الراجع (مستوى VI)

تشريح البلعوم الحنجري

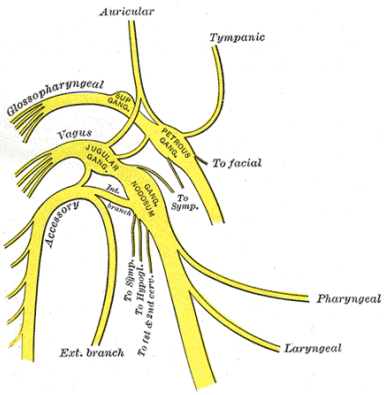

- **الضفيرة البلعومية:**
  - الفرع البلعومي من العصب المبهم (حركي)
  - الجذر القحفي من العصب اللاحق (حركي)
  - الفروع البلعومية من العصب اللساني البلعومي
  - الفروع البلعومية من العقدة الودية الرقبية العلوية (ألياف بعد العقد)
- **الألياف الحركية للعصب المبهم:** تعصب كل عضلات البلعوم والحنك عدا العضلة الإبرية البلعومية (من العصب التاسع) والعضلة الموترة للحنك (من العصب الخامس)
- **التعصيب الحسي:**
  - الفرع الباطن للعصب الحنجري العلوي
  - فروع العصب اللساني البلعومي

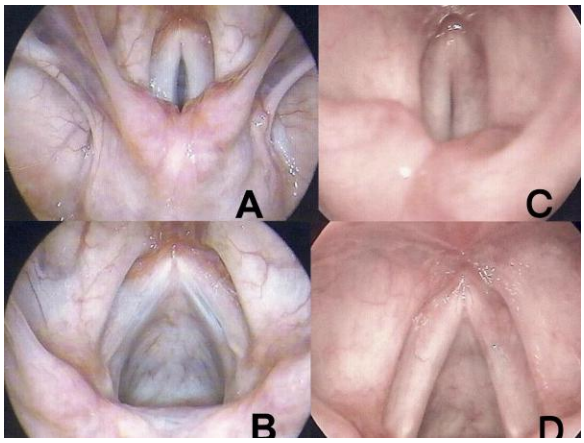

فيزيولوجيا الحنجرة و البلعوم الحنجري

فيزيولوجيا الحنجرة

- **الحنجرة معصرة أو صمام له ثلاثة وظائف:**
  - صمام مفتوح أثناء **التنفس**
  - صمام مغلق جزئيا ذو فتحة متغيرة أثناء **التصويت**
  - صمام مغلق أثناء **البلع** لحماية السبيل التنفسي الرغامي القصبي

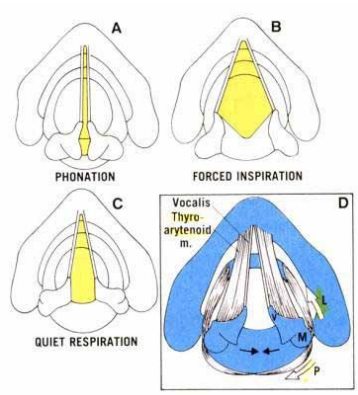

Respiration التنفس

- **أثناء التنفس الهادي:** يكون الدسام المزماري مفتوحا (وضعية تبعيد للحبلين الصوتيين) يتحرك الهواء نزولا و صعودا من دون مساهمة فاعلة للحنجرة بالعملية بحد ذاتها
- **أثناء التنفس الجهدي:** ينفتح المزمار بشكل فعال ويكون بوضعية توتر و تبعيد قصوى بفعل تقلص العضلة الحلقية الطرجهارية الخلفية و العضلة الحلقية الدرقية من أجل:
  - توسيع المساحة المقطعية للفرجة المزمارية
  - إنقاص المقاومة لدخول الهواء

Airway Protection حماية الطريق الهوائي

- تعمل حنجرة الانسان كمعصرة أو دسام مغلق لحماية الطريق التنفسي أثناء البلع
- تقوم الحنجرة بوظيفة حماية الطريق الهوائي من خلال مجموعة منعكسات ضد المنبهات الخارجية و الأجسام الأجنبية أهمها (**منعكس إغلاق المزمار**)
- تنطلق العملية الانعكاسية من الغشاء المخاطي (الحسي الوارد sensory afferent) و التمدد العضلي (myotatic) والمستقبلات المفصلية في الحنجرة عن طريق العصبين الحنجريين العلوي و السفلي
- المنعكس الحنجري الأشد هو منعكس **تشنج الحنجرة (Laryngospasm)**
- **من المنعكسات الأخرى: منعكس السعال، توقف التنفس، تباطؤ النبض، و هبوط التوتر الشرياني**
- **منعكس السعال:** يحدث عند تماس جسم غريب أو سائل أو مادة طعامية أو اللعاب لدهليز الحنجرة مما يسبب طرد الجسم فورا، يكون المنعكس أقل فعالية عند الأطفال الصغار مما يعرضهم أكثر لاستنشاق الأجسام الأجنبية

حماية الطريق الهوائي Airway Protection
"Swallowing"

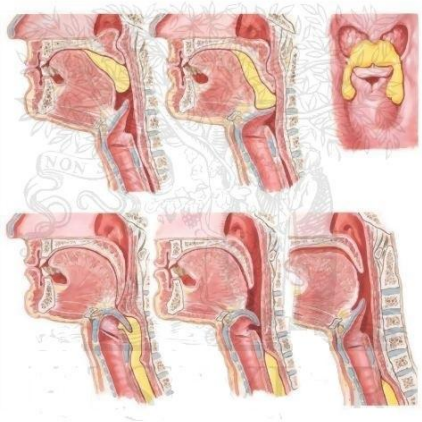

1. **منعكس إغلاق المزمار:** واحد من أهم المنعكسات أثناء البلع
2. **إغلاق فوق المزمار:** الإنحناء الخلفي للفلكة (لسان المزمار)
3. **إغلاق دهليز الحنجرة:** تقارب الطيتين الصوتيتين الكاذبتين (الشريطين البطينيين) و الطيتين الطرجهاريتين الفلكيتين
4. الإرتخاء المتزامن للعضلة الحلقية البلعومية و انفتاح المعصرة المريئية العلوية
5. التقلص الفعال المتتالي للعضلات العاصرة للبلعوم (من الأعلى للأسفل)
6. منعكس توقف التنفس العابر

دعم ثبات الصدر
Support Of Thorax Stability

- إغلاق المزمار الفعال لإجراء مناورة فالسالفا كافية والضرورية في وظائف فيزيولوجية متنوعة حتاج للشد و الضغط:
  - السعال و التقشع
  - التغوط و التبول
  - المخاض و الولادة
  - القفز و رفع الأثقال



Phonation التصويت

- يتطلب إنتاج الصوت لمجموعة من الخصائص الميكانيكية:
  1) جهد تنفسي كافي لإحداث ضغط كافي تحت المزمار
  2) ضبط و تناسق كافي لعضلات الحنجرة
  3) مرونة مناسبة و سعة اهتزازية للأنسجة الرخوة للطية الصوتية
- يتولد الصوت من اهتزاز الطيتين الصوتييتين بفعل التيار الهوائي الزفيري

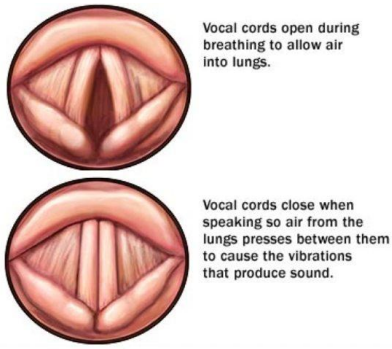

Phonation التصويت

- **التصويت الفعال** هو عبارة عن عملية معقدة و متخصصة يشترك بها:
  - منعكسات جزع الدماغ
  - العمل العضلي و التناسق العصبي
  - سيطرة عالية المستوى من القشر الدماغي
- بالإضافة **لتأثيرات ثانوية** مثل:
  - السعة الرئوية
  - مطاوعة جدار الصدر
  - تشريح البلعوم و الأنف و جوف الفم
  - الحالة العقلية للشخص

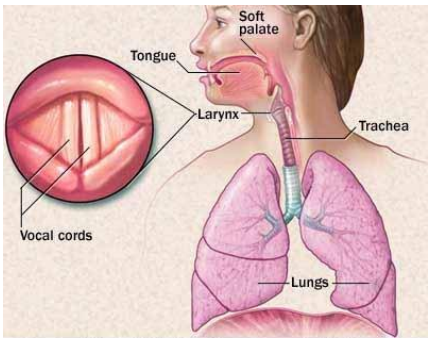

التصويت Phonation

- يبدأ التصويت بشهيق يتلوه انغلاق مزماري
- يزداد الضغط تحت المزمار حتى يتغلب على مقوية إغلاق المزمار و يتسرب الهواء بيت الطيتين الصوتييتين
- حال مرور الهواء بين الطيتين الصوتييتين يهتز الغطاء على جسم الحبل الصوتي محدثا الصوت

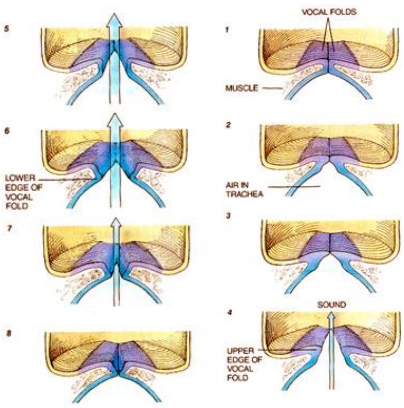

التصويت Phonation

- **نظرية الجسم و الغطاء:** تصف الحركة الموجية للغشاء الرخو للحبل الصوتي (البشرة مع الطبقة السطحية من الصفيحة الخاصة) فوق الجسم الصلب منه (الرباط الصوتي والعضلة الصوتية) وتعرف هذه الحركة **بالموجة المخاطية (mucosal wave)**
- تبدأ الموجة المخاطية تحت المزمار و تنتشر للأعلى حتى الحافة الحرة للحبل الصوتي و بعدها على وجهه العلوي

مكونات عملية الكلام

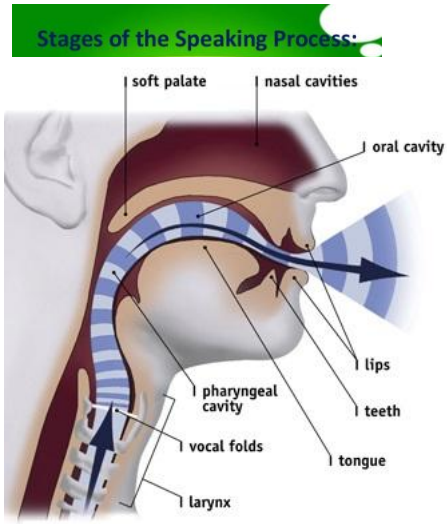

- **المفعل Activator:** تنتج الطاقة الحاصلة في الطور الزفيري بعد شهيق عميق
- **المولد Generator:** يهتز الحبل الصوتي بتواترات مختلفة لإنتاج الصوت
- **المرنات Resonator:** يتم تعديل الصوت في الحجرات الرنانة لتعطي طبعة الصوت و لحنه
- **الممفصلات Articulators:** الحركلات المتخصصة على مستوى شراع الحنك، اللسان، الأسنان والشفتين للفظ مخارج الحروف